

# GAES *news*



# PROMOVEMOS

LA DIFUSIÓN CIENTÍFICA,  
TECNOLÓGICA Y LA  
FORMACIÓN CONTINUADA



Nº 1 # AÑO 2020

**GAES**  
**médica**

grupo **amplifon**



**signia**  
Life sounds brilliant.

## EL PRIMER AUDÍFONO CON LA TECNOLOGÍA PARA CAPTAR TODO LO QUE TE RODEA

Las personas con pérdida auditiva pueden tener más o menos dificultades al participar y entender una conversación, pero con **Signia Xperience**, captarán **todos los sonidos**. Gracias a su tecnología con sensores de movimiento acústico, podrán captar de dónde proviene el sonido, permitiendo **entender conversaciones en cualquier dirección y situación**, incluso en movimiento.

- **Recepción de sonido 360°**. Capta la dirección del sonido, incluso con ruido de fondo.
- **Audición natural** sin esfuerzo, adaptada al movimiento.
- **Conexión Bluetooth** para recibir directamente música, el sonido de la televisión y llamadas.
- Actividad durante todo el día gracias a su **batería recargable** de larga duración.

**Pide una prueba gratuita en cualquiera de nuestros centros GAES.**

Las soluciones auditivas comercializadas por GAES cumplen con la legislación vigente y no tienen efectos secundarios.



Signia  
Pure 312 X

**Distribuido por:**

GAES, una marca Amplifon  
Pere IV, 160 - 08005 Barcelona  
Tel.: 93 300 58 00 - Fax: 93 300 72 63  
E-mail: info@gaes.es - www.gaes.es

# Promoviendo la difusión científica, tecnológica y la formación continuada

En GAES médica, grupo Amplifon, nos comprometemos con los especialistas de la salud promoviendo la difusión científica, tecnológica y la formación continuada en los ámbitos de la audiolología, otología y otoneurología. A través de sus dos organismos, el CRS "Amplifon Centre for Research and Studies" fundado en 1971 y el CEIG "Centro de Estudios e Investigación GAES" fundado en 1999, la compañía contribuye al progreso de la especialidad a través de la organización o participación en congresos, seminarios, cursos, jornadas y foros de actualización. Y, por supuesto, reconociendo los mejores trabajos científicos con los Premios de la Fundación GAES Solidaria y los Premios Amplifon para residentes, que contribuyen no solo a apoyar la investigación y la docencia, sino también a impulsar la divulgación de los conocimientos y la concienciación social.

Un ejemplo de los proyectos actuales en los que colabora GAES médica es *The Challenge of Rhinoplasty; from beginner to master*, compuesto de siete jornadas de formación a lo largo de todo 2020. Dos de los asistentes al nivel avanzado, los Dres. Antonio Martínez Ruiz Coello e Ithzel María Villarreal, cuentan en las páginas de esta revista su experiencia de compartir teoría y práctica con unos de los mejores especialistas a nivel nacional, los Dres. Néstor y Javier Galindo.

GAES médica colabora también en la Jornada con motivo de la entrega del reconocimiento Doctor Honoris Causa por la Universidad de Oviedo al Dr. Ricardo L. Carrau, uno de los principales investigadores a nivel mundial en el campo de la cirugía de cabeza y cuello. El solemne acto será el 17 de abril, pero ya avanzamos las impresiones del Dr. y el fuerte vínculo que le une a la Universidad de Oviedo.

Otra de las citas importantes de este año es el XXXI Congreso internacional de la Sociedad Bárány, que tendrá lugar del 6 al 9 de septiembre. Es la primera vez que este congreso tiene lugar en España y por ese motivo entrevistamos a los Dres. Nicolás Pérez y Eduardo Martín, miembros del Comité Organizador.

Las novedades de producto llegan de la mano de Livio™ AI, los primeros audífonos con inteligencia artificial y sensores integrados, capaces de adoptar un enfoque proactivo para tratar no solo la pérdida auditiva sino el bienestar y la salud general de la persona. En el área de implantes, destacamos el electrodo Cochlear™ Slim Modiolar, que consigue una estimulación más precisa y efectiva del nervio auditivo, y el PONTO 4, el primer procesador de sonido osteointegrado que puede conectarse a Internet. Y todo con la calidad de servicio de siempre. De hecho, GAES, una marca Amplifon, ha sido elegida Servicio de Atención al Cliente del Año 2020 en su categoría.

Nº I | Año 2020



Oficinas centrales:  
Pere IV, 160  
08005 Barcelona  
Tel.: 93 300 58 00  
E-mail: ceig@gaes.es

## SUMARIO

03 Editorial / 04 Actualidad / 15 Formación médica continuada / 27 Novedades de producto / 30 Entrevista Dr. Ricardo L. Carrau / 31 Entrevistas con los Dres. Villarreal y Martínez Ruiz Coello / 32 Entrevistas con los Dres. Nicolás Pérez y Eduardo Martín / 34 Noticias / 36 Fundación GAES Solidaria / 38 Agenda



MURCIA, 1 DE FEBRERO DE 2020

## CELEBRACIÓN DÍA DE SAN BLAS

El pasado sábado 1 de febrero tuvo lugar, como viene siendo tradición, la Reunión de San Blas con motivo de la celebración del patrón de la especialidad cada 3 de febrero. Entre los diferentes actos que se desarrollaron hay que mencionar la entrega del Premio Fundación GAES Solidaria a la Dra. Carmen Becares Martínez con su trabajo “¿Qué hallazgos consideramos relevantes en pacientes con vértigo y mareo? Resultados de una encuesta realizada a médicos”. **GAES, con la entrega de este galardón deja patente, una vez más, su apoyo a la especialidad. #**

La Dra. Carmen Becares Martínez recogiendo su premio junto a Alicia López (de GAES), a la izquierda, y Félix Alcaraz (de GAES) a la derecha.



De izquierda a derecha: Dr. Esteban Merino Gálvez, jefe de servicio del Hospital Rafael Méndez de Lorca; Dra. Marina Carrasco Llatas, adjunta del Hospital Peset de Valencia, y Dr. Jesús Iniesta Turpín, adjunto del Hospital Virgen de la Arrixaca de Murcia y presidente de la Sociedad Murciana de ORL.

ALICANTE, 6 Y 7 DE FEBRERO DE 2020

## XIV CONGRESO SVORL-CCC

El servicio de Otorrinolaringología del Hospital General Universitario de Alicante organizó, bajo la presidencia del Dr. Guillermo Severá Ferrándiz, esta nueva edición del congreso anual de la SVORL - CCC y que constituye el acto más importante del año para la sociedad. El contenido científico del congreso se desarrolló con un programa en el que se abordaron temas de actualidad de la mano de un profesorado de renombre nacional.

En el congreso estuvo presente **GAES dejando patente su apoyo a la formación continuada dentro de la especialidad con la concesión de los premios Fundación GAES Solidaria** a la mejor Comunicación Libre “Estudio prospectivo sobre el tratamiento de los absceso periamigdalinos ¿Cirugía o terapia conservadora? Protocolo y datos preliminares” y al mejor caso clínico “No todo es lo que parece”. Ambos trabajos fueron realizados por la Dra. Sara María Ferrero Coloma, galardonada en las dos categorías. #



Dra. Sara María Ferrero Coloma y Alicia López, de GAES.



De izquierda a derecha: Desiree Marco (de GAES), Dr. Guillermo Severá Ferrándiz, Alicia López (de GAES), Dr. Serafín Sánchez, Dr. David Virós y Dr. José Dalmau Galofre.

De izquierda a derecha: Alicia López (de GAES), Prof. Jaime Marco Algarra, Dr. Guillermo Severá Ferrándiz y Dr. José Dalmau Galofre.





De izquierda a derecha: Dr. Alfredo García, del Hospital Doce de Octubre de Madrid; Alicia López, de GAES, y Dra. Irene Monjas, del Hospital General de Alicante.

ALICANTE,  
DEL 23 AL 25 DE OCTUBRE DE 2019

## XIV CONGRESO NACIONAL DE LA SOCIEDAD ESPAÑOLA DE BASE DE CRÁNEO

El encuentro se celebró en Alicante bajo el lema "Trabajo multidisciplinar en cirugía de Base de Cráneo" e incluyó un precongreso "Anatomía Quirúrgica de la Base de Cráneo en 3D" que tuvo lugar el miércoles 23 de octubre. El congreso estuvo orientado a la participación e interacción entre profesionales, en el que se pusieron en común nuevas perspectivas para el estudio y debate de los temas de mayor interés y actualidad en el ámbito de la cirugía de base de cráneo.

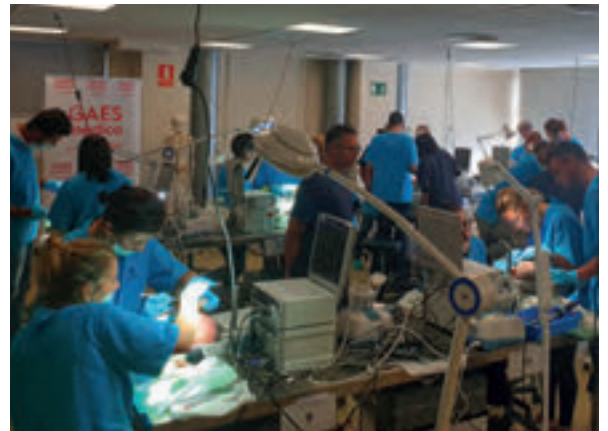Se cuidó al máximo un programa científico de gran interés, con invitados nacionales e internacionales del más alto nivel de reconocimiento. El objetivo del congreso fue el aprendizaje de los cirujanos de base de cráneo, con un contenido dirigido fundamentalmente a la unificación de conocimientos entre diferentes especialistas de esta materia, con el respaldo de las contribuciones de numerosos y renombrados expertos y apoyado por un importante soporte audiovisual que hizo las sesiones especialmente docentes e intuitivas #

GIRONA, 26 DE OCTUBRE DE 2019

## V CURSO DE ANATOMÍA QUIRÚRGICA DE LA ÓRBITA

El curso, desarrollado en el Laboratorio de Anatomía Humana (Facultad de Medicina) de la Universidad de Girona, y dirigido y coordinado por los Dres. J. R. Gras, H. Massegur, F. Reina y F. Rodríguez-Álvarez, tuvo por objetivo que los asistentes realizaran una disección anatómica de la órbita desde diferentes abordajes, tanto externos como endonasaes, que les permitiera una precisa visión anatómica para llevar a cabo la cirugía con mayor conocimiento. Las técnicas que se desarrollaron fueron el abordaje endonasal endoscópico de la pared medial de la órbita, el abordaje externo de la pared lateral e inferior de la órbita y la disección del techo y suelo orbitario, párpados y canto externo. #

Momento del desarrollo del curso en el Laboratorio de Anatomía Humana de la Facultad de Medicina de la Universidad de Girona.



Asistentes al V Curso de Anatomía Quirúrgica de la Órbita.






BARCELONA,  
7 Y 8 DE NOVIEMBRE DE 2019

## 25º CONGRESO DE LA SOCIEDAD CATALANA DE GERIATRÍA Y GERONTOLOGÍA



Mario Vicente y Esther Landa,  
de GAES.



Dra. Adela Martín López.

Celebrado en la Academia de Ciencias Médicas y de la Salud de Cataluña y de Baleares, este año el congreso ha sido coorganizado con el servicio de Geriatria del Parque Salud Mar-Hospital del Mar, una institución histórica y referente de la geriatría catalana, tanto para la atención a las personas mayores como por su papel de docencia y formación. El tema del congreso se centró en el abordaje colaborativo entre profesionales de diferentes ámbitos y campos de experiencia, y las personas mayores, que se resume en “Sumamos salud con las personas mayores” como lema. La voluntad tanto del comité organizador como del científico fue compartir conocimientos desde una mirada que va más allá de las disciplinas para centrarse en las personas. #



Esther Landa, de GAES, junto con  
el Dr. Francesc Casamitjana.

Mario Vicente, de GAES,  
también participó en el desarrollo  
del curso.



BARCELONA, 15 DE NOVIEMBRE DE 2019

## CURSO DE AUDIOMETRÍA PARA ENFERMERÍA DE ORL

En el auditorio de la sede de Amplifon en la calle Pere IV de Barcelona, se desarrolló este nuevo Curso de audiometría dirigido a enfermeras y enfermeros de la especialidad de ORL. El ponente de esta edición fue el Dr. Francesc Casamitjana, jefe de servicio ORL del Hospital de Mataró. Tras la bienvenida se proyectó un vídeo sobre el proceso de fabricación de un audífono. A continuación, se realizó una presentación sobre la Fundación GAES Solidaria y una introducción sobre anatomía, fisiología y sonido, que dieron paso a la explicación de pruebas; vía aérea, vía ósea, y enmascaramiento y tipos de pérdidas. El curso continuó con la parte práctica a través de la realización de supuestos sobre los tipos de pérdidas y enmascaramiento por grupos, explicación de pruebas (logoaudiometría), para finalmente destinar la tarde a prácticas de audiometría, enmascaramiento y logoaudiometría. #

El Dr. Francesc Casamitjana,  
jefe de servicio ORL del  
Hospital de Mataró, impartió  
el curso.





De izquierda a derecha: Eva Juanes, de GAES; Dr. Eduardo Ferrandis, María José Oliver y José Peña, de GAES.

VALENCIA, 15 DE NOVIEMBRE DE 2019

## V JORNADA DE ACTUALIZACIÓN SOBRE AVANCES EN EL TRATAMIENTO DE LOS TUMORES DE CABEZA Y CUELLO

En esta nueva edición de las jornadas oncológicas organizadas por el IVO, tras la buena respuesta a las ediciones anteriores, los temas elegidos estuvieron relacionados con la reconstrucción, la cirugía transoral y la inmunoterapia. La jornada fue una oportunidad para aprender e intercambiar experiencias entre los ponentes y los asistentes. #

PALMA DE MALLORCA, 15 Y 16 DE NOVIEMBRE DE 2019

## XI REUNIÓN ANUAL SBORL

Bajo la dirección de los Dres. Carlos Magri, Guillermo Til y Pedro Sarría, la cita de este año se centró sobre la glándula salival y el ORL. Los ponentes que participaron en las dos jornadas de trabajo, entre los que hay que mencionar como invitado al Dr. Carlos Saga, abordaron diferentes temáticas y aspectos sobre la glándula, como anatomía quirúrgica de las glándulas salivales, patología tumoral benigna o el manejo terapéutico en niños, entre otros. #



Desarrollo de la XI Reunión Anual de la SBORL.



De izquierda a derecha: Desiree Marco, Dr. Guillermo Til, Dr. Carlos Saga, Araceli Encina, Dr. Carlos Magri.





BARCELONA,  
DEL 27 AL 29 DE NOVIEMBRE DE 2019

## 3º CURSO DE CIRUGÍA RECONSTRUCTIVA DE LA CADENA OSICULAR Y DISPOSITIVOS IMPLANTABLES DE OÍDO MEDIO

El tratamiento quirúrgico de la hipoacusia de transmisión es un tema clásico dentro de la cirugía otológica. La aparición constante de nuevos modelos de prótesis osiculares pasivas y de nuevos materiales obliga a un esfuerzo de actualización. Uno de los objetivos de este tercer curso fue hacer una puesta al día exhaustiva de las últimas novedades aparecidas en el mercado, haciendo mención especial a las ventajas que aportan. El formato elegido fue el de un curso teórico-práctico con dos partes bien diferenciadas. Durante las mañanas de los tres días del curso se asistió a cirugías a dos quirófanos en directo retransmitida a la sala de actos. Por las tardes se desarrollaron las presentaciones orales sobre el tema del día con soporte en vídeo. El curso fue organizado por el servicio ORL del Hospital de Sant Pau, dirigido por el Dr. Quer e impartido por profesores con solvencia contrastada en estos temas. #

Momento del desarrollo de curso en el Hospital Sant Pau.



ALICANTE, 28 Y 29 DE NOVIEMBRE 2019

## II CURSO SOBRE HUESO TEMPORAL

Los pasados 28 y 29 de noviembre tuvo lugar la segunda edición del Curso sobre Hueso Temporal organizado por servicio de ORL del Hospital General de Alicante. #



El Dr. Guillermo Severá, con los cursillistas y profesores, junto con Beatriz Sánchez, de GAES.

En el centro de la imagen, el Dr. Guillermo Severá, jefe de servicio del Hospital General de Alicante, junto a Alicia López, de GAES, y los asistentes al curso.







Momento del desarrollo de la Jornada sobre microotia y atresia.

BARCELONA, 14 DE DICIEMBRE DE 2019

## JORNADA MICROOTIA Y ATRESIA

El pasado 14 de diciembre tuvo lugar la jornada sobre microotia y atresia en el Hospital de Sant Joan de Déu de Barcelona. #



De izquierda a derecha: Agatha Gelaberto, Mario Vicente, Dra. Águeda Díaz, Xavier Puig, David Pedrerol y Dr. Francisco Parri.

BARCELONA, DEL 15 AL 17 DE ENERO DE 2020

## CURSO TEÓRICO-PRÁCTICO DE FRESADO DE HUESO TEMPORAL, CIRUGÍA DE OÍDO Y BASE DE CRÁNEO LATERAL

Organizado por la unidad funcional de ORL y Alergia del Hospital Universitario Dexeus y el departamento de Ciencias Morfológicas de la Universidad Autónoma de Barcelona, este nuevo curso de fresado del hueso temporal estuvo dirigido a residentes y especialistas en ORL con un interés especial en otología.

El curso estuvo formado por una parte teórica con clases sobre anatomía del hueso temporal con una visión eminentemente quirúrgica, asociado a conferencias sobre las diferentes técnicas de microcirugía otológica y cirugía de base de cráneo lateral. La parte práctica fue una disección de cabeza por alumno que permitió la disección y fresado de dos huesos temporales por cada alumno junto con la posibilidad de reproducir las diferentes técnicas de microcirugía otológica y los diferentes abordajes de base de cráneo. #



De izquierda a derecha: Dra. Lorena Trujillo, Xavier Puig, de GAES, y Dr. Iván Domenech.



Momento del desarrollo del curso.

ZARAGOZA, 18 DE ENERO DE 2020

## REUNIÓN CIENTÍFICA DE LA SOCIEDAD ARAGONESA DE ORL. CONSENSO SOBRE DILATACIÓN TUBÁRICA CON BALÓN (DTB)

El Hospital General de la Defensa de Zaragoza acogió el sábado 18 de enero esta Reunión Científica de la SAORL. La bienvenida corrió a cargo de la Dra. Lourdes Alonso, presidente de la Sociedad Aragonesa de ORL y jefe de servicio de ORL del Hospital General de la Defensa de Zaragoza. Seguidamente intervino el Dr. Guillermo Plaza, jefe de servicio de ORL del Hospital Universitario de Fuenlabrada, que abordó aspectos como anatomía, diagnóstico, introducción del consenso, bibliografía e indicaciones. Por su parte, el Dr. Jorge Alfaro, jefe de la unidad de ORL de Quirón Zaragoza, centró su participación en las contraindicaciones, complicaciones, consejos y vías de acceso en pediatría. Una mesa redonda y la asamblea anual de la SAORL pusieron fin a la jornada que fue un éxito tanto por su contenido científico como por el número de asistentes. #

Los ponentes, Dr. Guillermo Plaza y Dr. Jorge Alfaro, junto a la presidente de la SAORL y jefe de servicio ORL del Hospital General de la Defensa de Zaragoza, Dra. Lourdes Alonso.

Asistentes a la reunión científica.



De izquierda a derecha: Dr. Eugenio Vicente, Javier Galindo, de GAES; Dr. Jorge Alfaro, Dra. Amaya Lázaro, Carlota Gros, de GAES, y Dr. Guillermo Plaza.







Desarrollo de la reunión que tuvo lugar en Viella.



Dr. Joan Fusté (izquierda) y Dr. Juan Luis Miró (derecha), durante su ponencia en la VII Reunión ORL de invierno.



De izquierda a derecha: Dras. Piñeiro Aguin y Mackers Iglesias, junto con el Dr. Miró.

VIELLA (LÉRIDA), DEL 30 DE ENERO AL 1 DE FEBRERO DE 2020

## VII REUNIÓN ORL DE INVIERNO

Bajo la dirección del Dr. Juan Luis Miró Viar, del Hospital Universitario de Cruces Baracaldo/Vizcaya, el curso se estructuró en tres jornadas de trabajo. La primera de las jornadas versó sobre "Abordaje seguro en cirugía ORL mediante el manejo de imágenes 3D" por parte del Dr. Jaime González, del Hospital Universitario Virgen Macarena de Sevilla. Durante la segunda jornada de la reunión el contenido trató sobre las "Bolsas de retracción", bajo la participación del Dr. Jordi Enjuanes del Hospital Santa Tecla de Tarragona. El último día de trabajo se dedicó al "Acúfeno" de la mano de los Dres. Joan Fusté y Zenaida Piñeiro, del Hospital del Mar de Barcelona. #

De izquierda a derecha:  
Dr. Miró junto al Dr. Jordi Enjuanes.



MADRID, DE FEBRERO A NOVIEMBRE DE 2020

## THE CHALLENGE OF RHINOPLASTY; FROM BEGINNER TO MASTER

En los últimos años han despertado un gran interés los procedimientos contemplados dentro de la cirugía plástica facial y, concretamente la septorinoplastia dentro de la especialidad de otorrinolaringología en nuestro país, pero todavía son muy pocos los hospitales que contemplan en su programa de residentes formación al respecto. El principal objetivo de estos talleres, impartidos y dirigidos por los Dres. Néstor y Javier Galindo, es poner a disposición de residentes y adjuntos la oportunidad de disfrutar, atendiendo a su nivel de experiencia, de un curso práctico en cadáver de técnicas quirúrgicas en rinoplastia con unos de los mejores especialistas a nivel nacional.

El challenge ya ha comenzado, y consta de un total de 7 cursillos con capacidad para 8 alumnos cada uno. Se realiza en una única jornada en distintos fines de semana repartidos a lo largo de 2020 en la sala de disección de la Universidad Autónoma de Madrid. Se reparte en dos niveles: uno básico, dirigido a residentes y adjuntos jóvenes, y otro avanzado, dirigido a un perfil más experto. #



De izquierda a derecha: Dres. Rijo, N. Galindo, Villarreal, J. Galindo, Sevilla, De Arriba, Martínez Ruiz Coello, Blanco y Domínguez, todos ellos participantes en el primer curso celebrado el pasado 1 de febrero.

ZAFRA, 7 DE FEBRERO DE 2020

## I JORNADA CIENTÍFICA DE SAN BLAS

El pasado 7 de febrero se celebró, en el Hospital Comarcal de Zafra, la I Jornada Científica de San Blas, organizada por el servicio de Otorrinolaringología del Área de Salud Llerena-Zafra y la Sociedad Extremeña de ORL y PCF.

El formato de la jornada consistió en una cirugía magistral de rinoplastia realizada por el Dr. Néstor Galindo, del Hospital Rúber Internacional de Madrid, y retransmitida en streaming a los asistentes desde el quirófano del hospital, que tuvieron la oportunidad de conocer los detalles de la técnica guiados por el cirujano. Al evento acudieron especialistas ORL de toda la región. #

De izquierda a derecha: Dres. Rubén Manrique, Soraya Zafra, Pedro Martínez, Eduardo Cruz, Néstor Galindo, David Balderrama y Luisa Amador.



Momento de la retransmisión de la cirugía magistral de rinoplastia.



Intervención del Dr. Cenjor en la XXII Reunión invernala de otología.

CANDANCHÚ, DEL 9 AL 14 DE FEBRERO DE 2020

## XXII REUNIÓN INVERNAL DE OTOLOGÍA

Esta nueva edición de la reunión invernala se caracterizó, un año más, por el buen ambiente de trabajo y la excelente calidad de las presentaciones y discusiones. El programa de esta XXII Reunión Invernala de Otolología desarrolló los temas que los participantes eligieron en la pasada edición, siendo por ello de gran interés para todos los asistentes. El comité organizador estuvo integrado por los Dres. Carlos Cenjor, María José Lavilla, Raquel Manrique, Manuel Manrique, Rubén Polo y Ángel Ramos. #



De izquierda a derecha: Dra. Mireya Bonet Loscertales, Prof. Carlos Cenjor, Dr. Hamid Benhalem y Prof. Manuel Manrique.





MADRID, DEL 12 AL 14 DE FEBRERO DE 2020

## 5<sup>TH</sup> INTERNATIONAL COURSE AN UPDATE ON FACIAL PARALYSIS

En el Auditorium Prof. Ortiz Vázquez del Hospital Universitario de La Paz de Madrid, se desarrolló este curso que estuvo dirigido por el Prof. Dr. Javier Gavilán y organizado por los Dres. Luis Lassaletta, Susana Moraleda y Teresa González-Otero. El curso, que tuvo una duración de tres jornadas de trabajo, incluyó un amplio contenido científico estructurado en seis sesiones, que se completó con talleres de cirugía y rehabilitación. #



El curso fue un éxito de participación contando con un importante número de asistentes.

SEGOVIA, 12 FEBRERO 2020

## TALLER DE AUDIOMETRÍA BÁSICA PARA ENFERMERÍA

El equipo del Hospital General de Segovia asistió al taller organizado por GAES sobre audiometría básica. #

Desarrollo del Taller de Audiometría básica para enfermería.



## SESIONES CLÍNICAS

PALENCIA, 7 FEBRERO 2020

### ORL DE ELECTROMEDICINA

El pasado día 7 de febrero se organizó por parte de DIATEC en el Hospital de Palencia, una sesión clínica ORL de electromedicina. #

SANTIAGO DE COMPOSTELA, 20 DE FEBRERO DE 2020

### AUDIOMETRÍA BÁSICA

En el Hospital Universitario de Santiago de Compostela se desarrolló esta sesión clínica sobre audiometría básica destinada a enfermería e impartida por Sonia Viñas del IAI GAES de Santiago de Compostela. Intervinieron Mónica Eiras y David Pérez, el Dr. Antonio Lirola Delgado y también la Dra. María del Río Valeiras. #



Participantes en la sesión clínica de Santiago de Compostela.

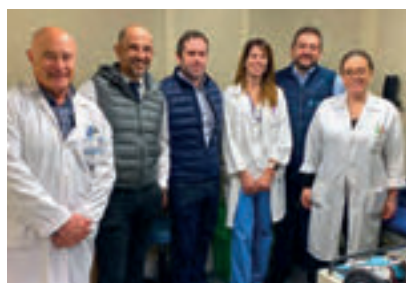

Asistentes a la sesión clínica Cros-Bicross en el Hospital Montecelo de Pontevedra.

PONTEVEDRA, 12 FEBRERO 2020

### CROS-BICROSS

En el Hospital Montecelo de Pontevedra, cuyo jefe de servicio es el Dr. Ismael Arán, se organizó por parte de GAES una sesión clínica sobre "Sistemas cross y bicross en adaptaciones auditivas". #



De izquierda a derecha: Dr. Faustino José Núñez Batalla, José Rodríguez (de GAES), David Pérez (de GAES), Dra. Vanesa Suárez Fente, Alejandro Coscallano (de DIATEC) y Dra. María Costales Marcos.

OVIEDO, 12 DE FEBRERO DE 2020

### POTENCIALES EVOCADOS

El pasado día 12 de febrero tuvo lugar en el Hospital Universitario Central de Asturias en Oviedo H.U.C.A. una sesión clínica sobre "Potenciales evocados". #

## ACTUALIDAD, CURSOS Y CONGRESOS INTERNACIONALES

ANDORRA LA VELLA, 30 DE NOVIEMBRE DE 2019

### 3ª JORNADA DE ACTUALIZACIÓN ORL. ORL PEDIÁTRICA

Continuando con la misma línea de las jornadas anteriores (patología tiroidea y vértigo), la 3ª Jornada de Actualización en ORL se centró en la patología ORL infantil y bajo el mismo enfoque de las jornadas precedentes: dirigirla a atención primaria para compartir conocimientos y experiencias, y al mismo tiempo servir de reencuentro distendido. La vertiente científica abordó la patología ORL infecciosa infantil (otitis, amigdalitis, rinofaringitis/adenoiditis, etcétera...) considerada como la patología más frecuente en la edad infantil. También se dieron unas pinceladas sobre la hipoacusia infantil, no tan prevalente, pero de especial importancia para poder garantizar un desarrollo escolar y del lenguaje oral de la mejor manera posible. Se llevaron a cabo 5 presentaciones, con tiempo posterior para intentar resolver las preguntas o las dudas que surgieron, de manera que la jornada fue de lo más participativa y abierta. #



Desarrollo de la jornada.



Participantes en la 3ª Jornada de Actualización ORL en Andorra.



## Caso clínico I

# HEMANGIOMA NASOSINUSAL

DRES. GALLARDO V, ZAFRA JJ, SÁNCHEZ RODRÍGUEZ L,  
GARCÍA-GIRALDA M, PÉREZ VILOSLADA J.

HOSPITAL COMARCAL DE BAZA (GRANADA).

### Introducción

Los hemangiomas o proliferación vascular tumoral benigna, son los más frecuentes en la infancia, sin embargo, en la edad adulta son muy raros. Se presenta un caso clínico que produjo obstrucción de fosa nasal con sangrado y anemia crónica que precisó trasfusión sanguínea en el postoperatorio.

### Descripción del caso

Paciente varón de 58 años que consulta en urgencias por hemorragia nasal derecha, obstrucción nasal variable y cefaleas, ha tenido 3 episodios parecidos este año, refiere que tiene antecedentes de sinusitis crónica polipoidea. Como antecedentes personales destacan, cardiopatía, HTA. FA controlada. Diabetes IAO degenerativa moderada. HTPU moderada-severa. SAHS-obesidad mórbida, esta con tratamiento con Sintrón y ADO por arritmias, usa CPAP por apnea del sueño.

En la exploración rinoscópica se aprecia en fosa derecha, restos sanguíneos con mucosidad y desplazamiento de la pared lateral de la fosa nasal derecha que estenosa y no se puede realizar la fibroscopia. RX de senos nasales con velamiento maxilar derecho. Se pide un TAC de senos nasales.

TAC. La exploración realizada muestra una ocupación seno maxilar derecho que se extiende hacia la línea media llegando a la cavidad nasal con desaparición de la pared medial del seno maxilar, sin producir erosiones de las paredes lateral y anterior, así como ocupación parcial de las celdillas etmoidales.

Dicha lesión muestra áreas de alta densidad en su interior, en probable relación con secreciones crónicas, apreciándose una zona hipodensa lineal en su porción más periférica y adyacente al hueso, sugerente de material mucoso. No se aprecian calcificaciones ni atrapamiento óseo. Engrosamiento mucoso periférico de la porción derecha del seno esfenoidal y del seno frontal, en relación con sinusopatía.

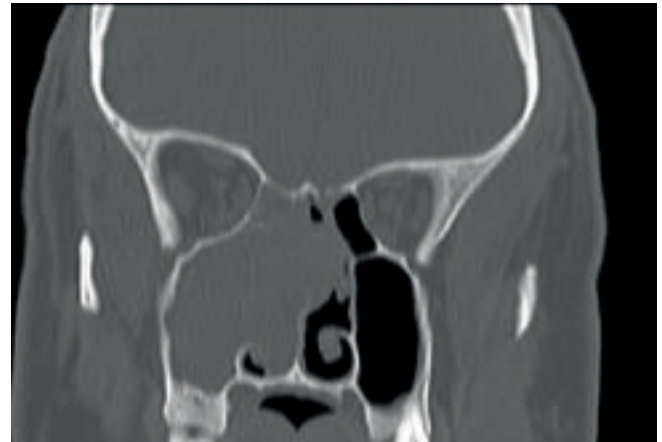

FIGURA 1: Tomografía coronal donde se aprecia el hemangioma ocupando senos maxilares y etmoidales derechos, así como la fosa nasal.

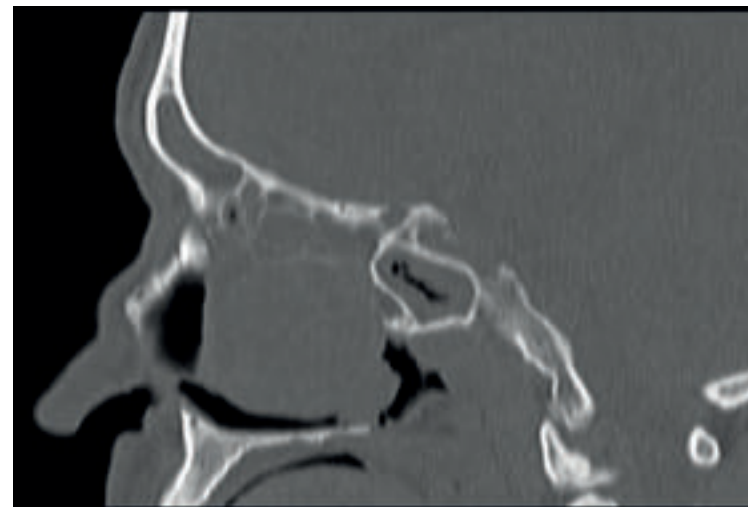


FIGURA 2: Corte tomográfico sagital a nivel del etmoides derecho.

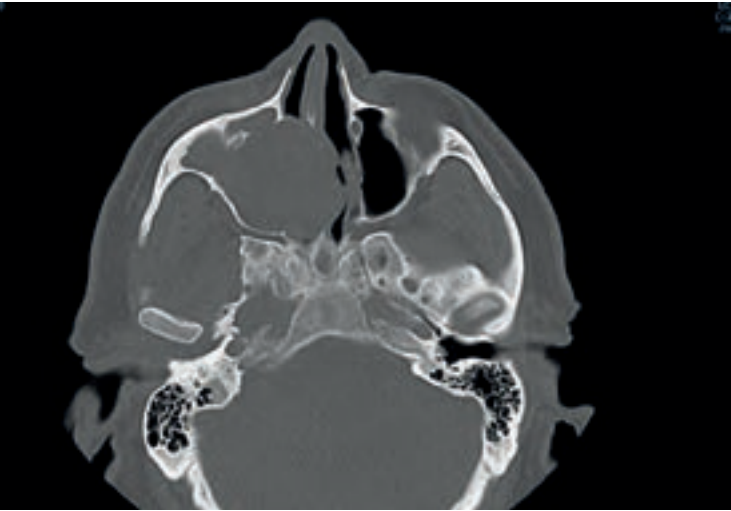

FIGURA 3: Corte tomográfico axial a nivel de la tumoración del seno maxilar derecho.

## Conclusión

Estos hallazgos son sugerentes en primer lugar de pólipo senonasal solitario o pólipo antrocoanal de las características descritas, si bien debido a la ausencia de administración de contraste IV no podemos descartar otras posibilidades, como el papiloma invertido, debido a la presentación clínica y hallazgos radiológicos, por lo que sugerimos completar exploración con rinoscopia y biopsia. Después de 4 meses de estudio preoperatorio y cardiológico se da el visto bueno del anestesista, recomendando reservar concentrados de hemátis por la anemia del paciente.

Se interviene con cirugía combinada endoscópica con microdesbridador y antrotomía externa de Cadwal-Luc, con abundante sangrado, que precisa posterior transfusión sanguínea en el postoperatorio inmediato. La evolución postoperatoria es satisfactoria con tratamiento ambulatorio para la anemia. El diagnóstico anátomo-patológico: abundantes fragmentos necróticos, hemorrágicos. Mucosa cilíndrica ciliada con inflamación y fragmentos con proliferación vascular de paredes gruesas, sin atipia ni mitosis. Todo ello es compatible con el hemangioma. La revisión fibroscópica nasal a los 6 meses, muestra fosa nasal amplia con cambios postoperatorios y libre de patología.

## Discusión

Los hemangiomas nasosinusales son de crecimiento lento, por lo que clínicamente son silentes en un inicio, al aumentar de tamaño ocasionan deformidad y obstrucción nasal, según el sitio de origen. La epistaxis, aunque frecuente, no siempre es el síntoma cardinal. El diagnóstico se basa en la sospecha clínica durante la exploración física y los estudios radiológicos con la tomografía computada, que revela la existencia y características de las lesiones óseas y la resonancia magnética nuclear que ayuda a determinar la extensión de los mismos. La biopsia guiada por endoscopia es una herramienta útil en caso de duda diagnóstica, rara vez es necesaria y puede condicionar la aparición de sangrados profusos y de difícil control.

El subgrupo de hemangioma cavernoso es más frecuente en adultos. Estos no experimentan regresión espontánea, como los hemangiomas capilares de la infancia, y con frecuencia afectan el músculo estriado como el músculo esternocleidomastoideo, masetero o escaleno. También se ha encontrado daño intraóseo, habitualmente en el hueso mandibular y maxilar.

Dentro de la cavidad nasal pueden afectar el cornete inferior, el vómer, la lámina perpendicular del etmoides y el seno maxilar, aunque son muy poco frecuentes en esta localización. Otras localizaciones de los hemangiomas cavernosos son: glándulas salivales y supraglotis.

Los hemangiomas capilares son típicos de la infancia. Se pueden presentar con frecuencia en la laringe, usualmente en la región subglótica. El último tipo son los hemangiomas mixtos, generalmente se desarrollan en la glándula parótida y es el tumor de parótida más común en niños. No existen guías estandarizadas para el tratamiento de los hemangiomas nasosinusales debido a lo raro de esta presentación. Se recomienda vigilancia para los casos con lesiones pequeñas asintomáticas y que no afectan la función nasosinusal. En el 5 a 10% de los casos se recomienda escisión quirúrgica, idealmente se debe intentar realizar una resección en bloque, por vía externa, endoscópica o combinada, ya que de esta manera disminuye el sangrado y el índice de recidivas. Cuando la lesión es muy grande se recomienda realizar escleroterapia, embolización, o ambas antes de la intervención quirúrgica para disminuir el sangrado transoperatorio. La complicación principal de esta afección es la hemorragia profusa que puede condicionar la aparición de anemia severa.

## BIBLIOGRAFÍA

Mauricio Morales Cadena, Viridiana Valdés Pineda, 2 Natalia Lizzete Azcárate Madrid, 2 Oscar Dorado Berumen, 3 Pamela Lazo Jiménez. Hemangiomas nasosinusales. Reparación con matriz ósea desmineralizada. AN ORL MEX Vol. 58, Núm. 4, 2013.

Akiyama K, Karaki M, Osaki Y, Takeda J, Mori N. Intraosseous cavernous hemangioma of the middle turbinate. *Auris Nasus Larynx* 2011; 38: 516-518.

Dillon WP, Som PM, Rosenau W. Hemangioma of the nasal vault: MR and CT features. *Radiology* 1991; 180: 761-765.

Archontaki M, Stamou A, Hajjiannou J, et al. Cavernous hemangioma of the left nasal cavity. *Acta Otorhinolaryngol Ital* 2008; 28: 309-311. 5.



## Caso clínico 2

# DISFAGIA COMO SÍNTOMA PRINCIPAL DE LA ENFERMEDAD DE FORESTIER CERVICAL

DRES. JURADO ANILLO MA, MONTILLA IBÁÑEZ MA, NAVARRO ESCOBAR F.  
COMPLEJO HOSPITALARIO DE JAÉN (JAÉN).

### Descripción del caso

Paciente de 63 años que acude a consulta por presentar disfagia a sólidos de un año de evolución y disfonía de reciente aparición. Como antecedentes personales de interés, ex fumador desde hace 15 años e hipertrigliceridemia, y colecistectomizado por coledocolitiasis. En tratamiento actualmente con fenofibrato y simvastatina.

### Exploración física

En cuanto a la exploración otorrinolaringológica, la cavidad oral y orofaringe son normales, y en la nasofibrolaringoscopia se observa abombamiento pared posterolateral faríngea limitando la movilidad aritenoides izquierda durante la fonación, sin dificultad respiratoria. Se le realiza una endoscopia digestiva alta por parte del servicio de digestivo que resulta normal, descartando patología a dicho nivel.

### Pruebas complementarias

Se solicita TC cuello con contraste objetivándose grosera osificación del ligamento vertebral longitudinal anterior de C1 a C7 con osteofitosis, que forma un gran puente óseo intervertebral entre C4 y C5 que protruye sobre hipofaringe, laringe supraglótica y esófago, conservando los espacios intervertebrales y la altura de los cuerpos vertebrales, siendo los hallazgos compatibles con hiperostosis esquelética idiopática difusa (enfermedad de Forestier) en columna cervical (figura 1 y 2).

Se deriva al servicio de neurocirugía, que completa estudio con RM columna cervical descartando lesión dentro del canal medular (figura 3) y RX pelvis que descarta lesión en las articulaciones sacroilíacas o interapofisarias posteriores. Una vez completado el diagnóstico, se realiza intervención quirúrgica resecando dicha osteofitosis, consiguiendo mejoría clínica en relación con la disfagia y disfonía.

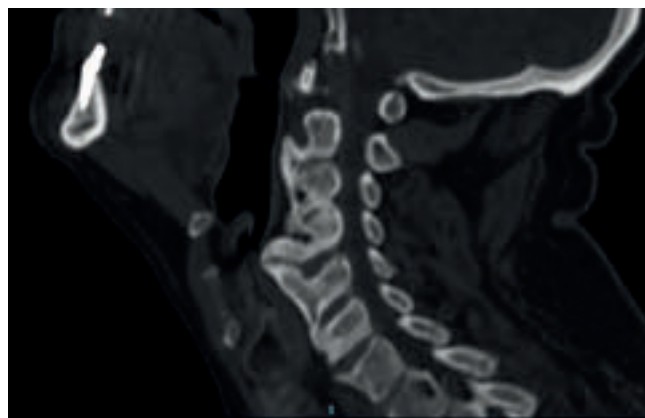


FIGURA 1:TC cervical (corte sagital).

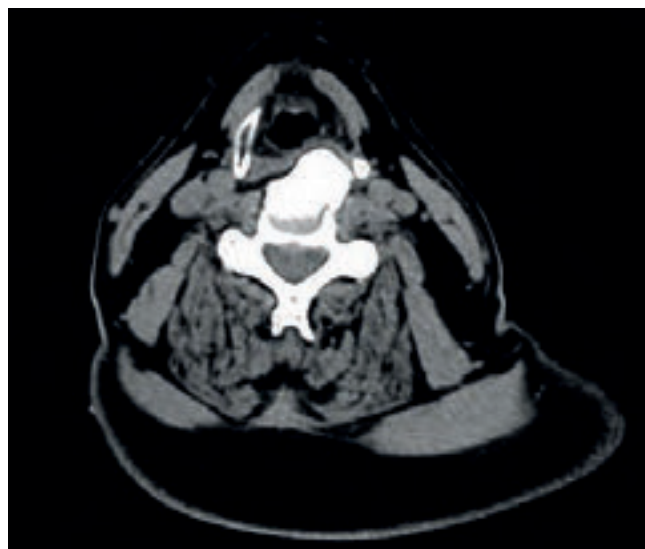


FIGURA 2:TC cervical (corte axial).

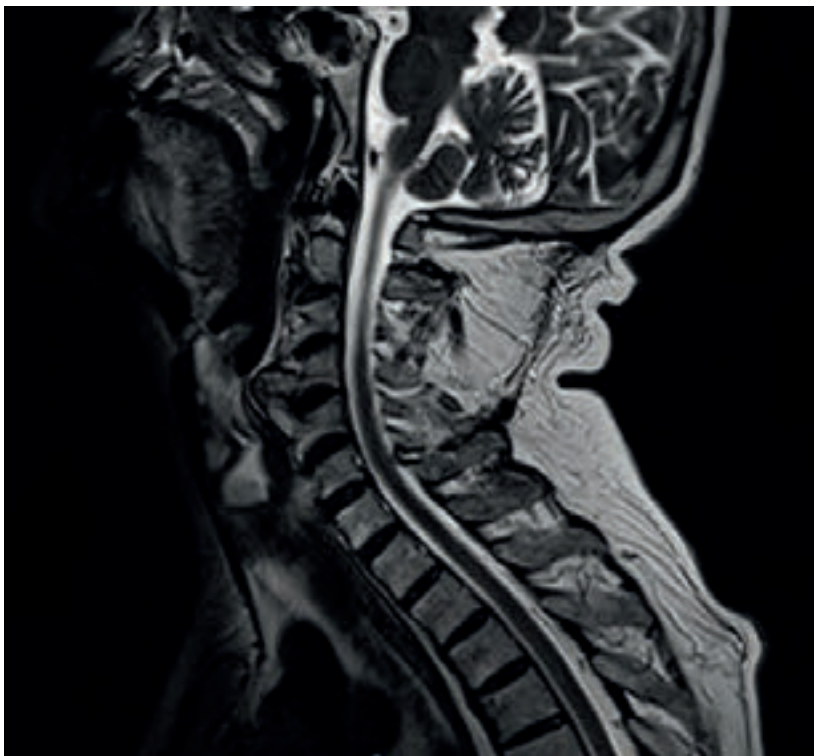


FIGURA 3: RM cervical (T2, corte sagital).

apofisaria y esclerosis/fusión de la articulación sacroilíaca (criterios diagnósticos en la espondilitis anquilopoyética).

En cuanto al tratamiento, el manejo inicial del DISH debe ser conservador, el cual consiste en cambios en la dieta, antiinflamatorios, relajantes musculares, esteroides y cambios posturales durante el proceso de deglución. En el caso de que aparezcan complicaciones tales como dolor intenso, disfonía o disnea y estridor, se debe realizar una intervención quirúrgica para reseca dicha osificación aberrante. La mayor parte de las intervenciones quirúrgicas se hacen a través del abordaje cervical anterior de Smith-Robinson para la resección de los segmentos

osificados, aunque existe otro abordaje mediante cirugía transoral/transfaríngea, pero es menos popular por ser más compleja y de mayor riesgo. En el caso de nuestro paciente, fue necesaria la intervención quirúrgica y se utilizó la técnica de Smith-Robinson con resultados satisfactorios, consiguiendo la mejoría clínica y desaparición de los síntomas.

## Discusión

La enfermedad de Forestier, también conocida como hiperostosis esquelética idiopática difusa (DISH) y ocasionalmente como espondilosis hiperostótica e hiperostosis anquilosante fue descrita por primera vez por Forestier y Rotes-Querol en 1950, y fueron Resnick y Niwayama quienes utilizaron el término DISH por primera vez en 1976 para referirse a dicha enfermedad. Se trata de un cuadro de entidad reumatológica que se caracteriza por la calcificación-osificación a nivel sistémico de los ligamentos espinales y los tendones, pero la osificación más característica es la del ligamento longitudinal común lateral (LLCA) de la columna vertebral. La mayoría de los pacientes suelen estar asintomáticos, y si existe clínica, la más común es rigidez vertebral asociada a dolor sobre todo a nivel lumbar. Cuando está implicada la columna cervical (donde los niveles más afectados suelen ser C3-C5), la disfagia es el síntoma de presentación más común, y en cuadros más evolucionados aparece sensación de cuerpo extraño, disfonía e incluso estridor y disnea.

El origen de la enfermedad todavía no se conoce con certeza, aunque existen algunos factores de riesgo que se han implicado como probable etiología de DISH: genéticos (COL6A1, HSP60), enfermedades metabólicas (hiperinsulinemia, obesidad, dislipidemia, hipertensión, hiperuricemia) y el uso prolongado del isotretinol.

En la década de los 70 se definieron criterios radiológicos específicos para el diagnóstico de la enfermedad de Forestier que todavía hoy se emplean, descritos por Resnick:

1) calcificación/osificación a lo largo de la región anterolateral de cuatro cuerpos vertebrales contiguos, 2) preservación de la altura/respeto relativo de la altura del disco intervertebral en las áreas afectadas, y 3) ausencia de anquilosis articular

## BIBLIOGRAFÍA

Urzúa R, Rahal E. Diffuse idiopathic hiperostosis, respect of two cases. *Rev Otorrinolaringol Cir Cabeza Cuello* 2012; 72: 267-272.

Váldez C, Váldez A. Enfermedad de Forestier en paciente mayor de 65 años: reporte de caso con seguimiento a 6 años de manejo conservador. *Rev Med Chile* 2018; 146: 1493-1496.

Giammalva GR, Iacopino DG, Graziano F et al. Clinical and radiological features of Forestier's disease presenting with dysphagia. *Surg Neurol Int* 2018; 9: 236.

Alcázar LI, Jerez P, Gómez-Angulo JC. Forestier-Rotes-Querol's disease. Ossification of the anterior cervical longitudinal ligament as a cause of dysphagia. *Neurocirugía (Astur)* 2008; 19(4): 350-5.

Fournier DE, Norley CJD, Pollmann SI. Ectopic Spinal Calcification Associated with Diffuse Idiopathic Skeletal Hyperostosis (DISH): A Quantitative Micro-CT Analysis. *J Orthop Res* 2019; 37(3): 717-726.



## Caso clínico 3

# INTERVENCIÓN QUIRÚRGICA EN PACIENTE CON MASTOCITOSIS

DRES. GALLARDO V, PARDO MONTIEL S, GARCÍA-GIRALDA M, ZAFRA JJ.  
HOSPITAL COMARCAL DE BAZA (GRANADA).

### Introducción

La mastocitosis es un grupo de trastornos caracterizados por la proliferación de los mastocitos y la infiltración de la piel u otros órganos. El trastorno se debe sobre todo a la liberación de mediadores de mastocitos, como la histamina, la heparina, los leucotrienos y varias citocinas inflamatorias. La histamina causa muchos síntomas, como los gástricos, pero contribuyen otros mediadores. La infiltración importante de los órganos puede causar una disfunción orgánica. La liberación de mediadores puede desencadenarse por el contacto físico, el ejercicio, el alcohol, los AINE, los opiáceos, las picaduras de insectos o los alimentos. Se presenta un caso clínico que precisaba intervención quirúrgica y que necesito unas medidas perioperatorias para prevenir shock anafiláctico.

### Descripción del caso

Paciente mujer de 61 años, que consulta en ORL por disfonía, en la exploración fibroscópica se aprecia quiste de ventrículo laríngeo que oculta parcialmente la cuerda vocal derecha,

se propone microcirugía laríngea. Está en estudio por hematología por mastocitosis, cuyo informe indica:

- Perfil hepático normal - Perfil ferrocínético: ferritina: 70 ug/ml. Hierro: 90 ug/dl. Transferrina: 274 mg/dl. IST: 33% - ANA: negativo.

- Estudio de coagulación normal. AT- III: 96%. Dímero - D: negativo.

- Triptasa: 46.70 ug/l (normal: 0-13,50, criterio menor > 20 mg/ml)

- Ecografía abdominal normal, no hepatoesplenomegalia.

- Aspirado de médula ósea: aspirado normocelular, con megacariocitos proporcionados en número, relación M/E y gradiente madurativo normal.

No aumento de histiocitos ni infiltrados patológicos.

- Inmunofenotipo MO: 0,2% de mastocitos con fenotipo patológico CD117 + CD25 + CD2 +

- Biopsia de médula ósea: mastocitosis sistémica.

Juicio clínico: Mastocitosis sistémica.

Plan de actuación, evitar fármacos prohibidos (ver listado en [www.mastocitosis.org](http://www.mastocitosis.org)) sobre todo AINES, contrastes

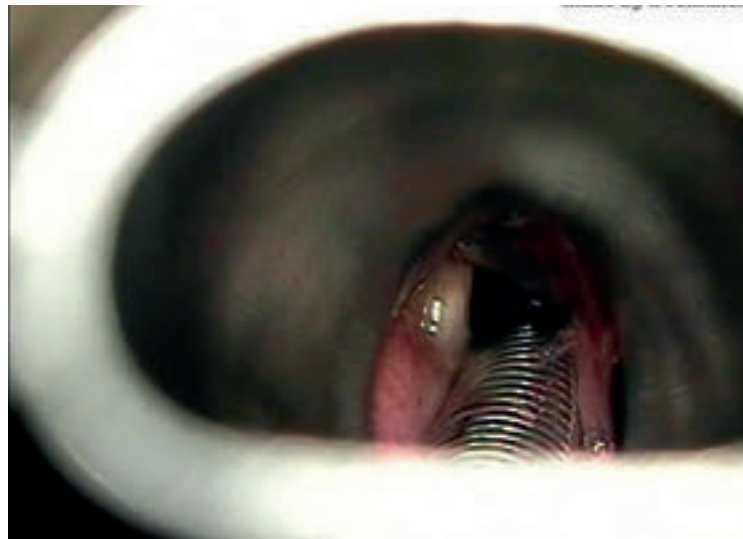


FIGURA 1: Imagen de laringoscopia directa donde se aprecia parcialmente la formación quística que no deja ver el tercio posterior de la cuerda vocal derecha.

yodados y anestésicos generales. Se realiza microcirugía laríngea según protocolo de actuación para las mastocitosis con corticoides más antihistamínicos H1 y H2, y colocación de colchón térmico para cubrir al paciente. Siendo la evolución postoperatoria normal, sin incidencias.

### Discusión

El mecanismo por el cual se originan estos cuadros anafilácticos en las mastocitosis, puede ser mediado por los receptores para la inmunoglobulina E, los receptores Fc gamma o a través del sistema del complemento. Los mediadores liberados por cualquiera de los dos mecanismos, actuando sobre los órganos diana como el corazón, vasos, piel, pulmón y otros, pueden dar lugar a trastornos cardíacos,

hemodinámicos y metabólicos similares a los observados en una reacción anafiláctica o a graves trastornos de la coagulación.

La anestesia general representa, por lo tanto, un riesgo evidente para los pacientes con mastocitosis o síndromes de activación mastocitaria sistémicos. El protocolo que se presenta a continuación está indicado en todo tipo de patología proliferativa del mastocito y no sólo en las formas agresivas de la enfermedad.

Este protocolo está basado en una revisión exhaustiva de la literatura y en la experiencia del Instituto de Estudios de Mastocitosis de Castilla la Mancha (CLMast) y la Red Española de Mastocitosis (REMA).

#### A.1. PREPARACIÓN GENERAL

A.1.1. Corticoides, como la prednisona o metilprednisolona: 1 mg/kg de peso IV, 8 horas y 1 hora antes de la anestesia (opcional).

A.1.2. Maleato de dexclorfeniramina (PolaramineR): 5 mg IV 1 hora antes de la anestesia\*.

A.1.3. Ranitidina: 100 mg IV disueltos en 50 ml de suero fisiológico 1 hora antes de la anestesia\*.

A.1.4. Singulair: 1 comprimido de 10 mg 24 horas antes y otro 1 hora antes.

#### A.2. PREMEDICACIÓN

A.2.1. La sedación es muy importante para evitar la ansiedad. Las benzodiacepinas pueden ser empleadas.

#### A.3. INDUCCIÓN Y MANTENIMIENTO

A.3.1. Etomidato (inducción). Dosis: 0,3 mg/kg de peso.

A.3.2. Inhalatorios fluorados.

A.3.2. Propofol. Dosis: 2-4 mg/kg de peso.

A.3.3. Ketamina. Dosis: 1-4,5 mg/kg de peso.

#### A.4. RELAJANTE MUSCULAR

A.4.1. Vecuronio. Dosis: 0,1 mg/kg de peso.

#### A.5. OTRAS CONSIDERACIONES

A.5.1. La morfina y sus derivados deben ser excluidas como analgésicos en las mastocitosis. De acuerdo a los datos de la REMA, se han identificado un total de 24 intervenciones en adultos (18 anestesiases generales, 4 epidurales y 2 sedaciones) en las que se han empleado meperidina, fentanilo o remifentanilo, apareciendo 1 reacción severa en 1 caso sometido a anestesia general, sin premedicar y empleando anestésicos diferentes a los indicados en este protocolo. (CLMast, datos no publicados, junio 2009).

Se considera como excepción en este grupo, el uso de fentanilo y remifentanilo si se constata que se han empleado previamente padeciendo el paciente mastocitosis sin que se haya producido ninguna reacción adversa.

A.5.2. Los coloides puede provocar reacción anafiláctica en las mastocitosis y no deben ser utilizados.

A.5.3. No emplear bloqueantes beta-adrenérgicos ni alfa-adrenérgicos.

A.5.4. Determinación de la triptasa total en suero antes, durante y después de la cirugía.

#### A.6. ANALGESIA

Se utilizarán fármacos que el paciente haya tolerado previamente. Es importante que los pacientes lleven un informe de un centro especializado en el que conste este punto. Si no se conoce deberán realizarse una administración controlada con los fármacos correspondientes en una unidad especializada bajo estricta vigilancia y con la monitorización adecuada.

#### A.7. TRATAMIENTO DE LOS EPISODIOS DE LIBERACIÓN AGUDA DE MEDIADORES DURANTE LA ANESTESIA

A.7.1. Choque anafiláctico: epinefrina, actocortina, antihistamínicos H1 y H2, y glucagón (en caso de que el paciente se encuentre bajo los efectos de beta-bloqueantes).

A.7.2. Hipotensión severa: fluidoterapia (no coloides), dopamina, dobutamina.

A.7.3. Síndrome hemorrágico. Tratamiento según las anomalías detectadas en el estudio de coagulación. Pensar en la posibilidad de hiperfibrinólisis.

## BIBLIOGRAFÍA

Coltoff A, Mascarenhas J. Relevant updates in systemic mastocytosis. *Leuk Res.* 2019 Apr 4; 81: 10-18.

Castells M, Butterfield J. Mast Cell Activation Syndrome and Mastocytosis: Initial Treatment Options and Long-Term Management. *J Allergy Clin Immunol Pract.* 2019 Apr; 7(4): 1097-1106.

Sido B, Homann J, Hertfelder HJ, Zienkiewicz T, Christians KP, Schablin P, Mücke M. Surgical interventions in patients with systemic mast cell activation disease: Recommendations for perioperative management. *Chirurg.* 2019 Mar 14.



## Caso clínico 4

# LACERACIÓN LARÍNGEA POSTRAUMÁTICA CON NEUMOMEDIASTINO Y ENFISEMA SUBCUTÁNEO SECUNDARIOS

DRES. PALOMEQUE VERA JM,  
ORTÍZ RUEDA M, TENOR SERRANO RL, OLIVA DOMÍNGUEZ M.  
SERVICIO DE OTORRINOLARINGOLOGÍA.  
HOSPITAL COSTA DEL SOL. MARBELLA (MÁLAGA).

### Introducción

Las lesiones traumáticas en el área laríngea y traqueal son raras y pueden pasar desapercibidas en una primera valoración del paciente tras el traumatismo<sup>1</sup>. La incidencia en adultos es de 1 por 30.000 casos de traumatismos que consultan en urgencias<sup>2</sup>.

### Descripción del caso

Varón de 22 años de edad con antecedentes personales de fractura vertebral, policontusiones y laceración esplénica por accidente de motocicleta. Acude al servicio de urgencias por traumatismo cervical anterior con una barra metálica de manera accidental, con herida incisa a nivel mentoniano que precisa de puntos de sutura. Refiere que tras el traumatismo comienza con cierta disfonía que ha empeorado progresivamente y aumento de diámetro cervical concéntrico que le dificulta tragar, hablar y con disnea moderada, ha presentado varios esputos hemoptoicos. Se estabiliza en servicio de urgencias y se solicita TAC cervical y torácico que muestra una probable perforación laríngea a nivel de hemilaringe izquierda con asimetría de la misma, obliteración del seno piriforme en ese lado, con ligera reducción de la luz laríngea. Se observa importante enfisema subcutáneo, presencia de aire a nivel de retrofaringe y neumomediastino. Mínimo neumotorax derecho (figura 1 y 2).

Tras los hallazgos radiológicos y el estado del paciente se contacta con otorrinolaringólogo de guardia para valoración del paciente y decidir actitud. Se realiza exploración del paciente: fibrolaringoscopia donde se observa importante edema del repliegue aritenopiglotico izquierdo que reduce la luz glótica aproximadamente en

FIGURA 1.

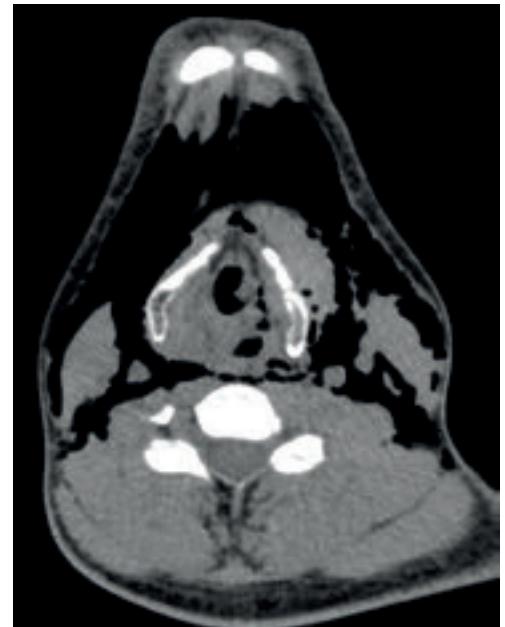

FIGURA 2.

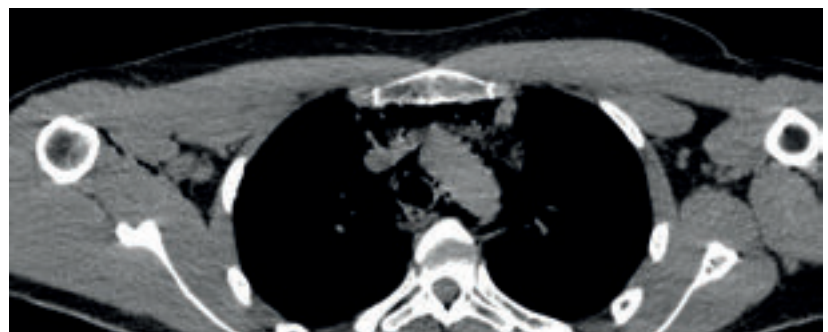

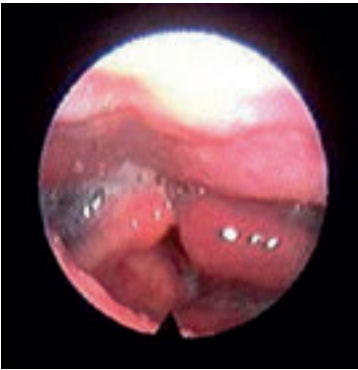


FIGURA 3.

un 50% y pequeña dislaceración mucosa en banda ventricular izquierda. Cuerdas vocales móviles y eritematosas (figura 3). En la palpación cervical se palpa aumento de partes blandas concéntrico a nivel de todo el cuello y enfisema subcutáneo. Dada la situación del paciente y el enfisema a nivel cervical se decide realizar traqueostomía reglada de urgencia, con mejoría del enfisema tras la incisión en piel. Se coloca cánula de Portex nº 8 con balón y se traslada a UCI para estabilización y seguimiento. En segundo tiempo se realiza broncoscopia sin observar laceración ni heridas a nivel traqueal ni en bronquios principales.

El paciente evoluciona favorablemente en las siguientes 48 horas con mejoría clínica y radiológica del enfisema y neumomediastino en radiografía simple por lo que se pasa a planta de ORL. A los 5 días de la traqueostomía se coloca cánula de plata fenestrada con buena tolerancia al cierre y mejoría de la calidad de la voz. Pasadas dos semanas se procede a decanular al paciente con completa desaparición del enfisema subcutáneo y con exploración laríngea normal.

## Discusión

La causa más común de trauma laringotraqueal en adultos son los accidentes de tráfico, al caer con el cuello hiperextendido sobre el asfalto, y en los niños al golpearse la región cervical con el manillar de una bicicleta<sup>3</sup>.

Las lesiones laríngeas se suelen clasificar en 5 grupos<sup>4</sup>:

- Grupo I: no fracturas detectables, no laceraciones de la mucosa, mínimo hematoma endolaríngeo y mínimo compromiso de vía aérea.
- Grupo II: hematoma o edema endolaríngeo con compromiso de vía aérea, laceraciones mínimas de la mucosa sin exposición de cartilago, fractura no desplazada en TC.
- Grupo III: edema endolaríngeo masivo con compromiso de la vía aérea, laceraciones de la mucosa con cartilago expuesto, cuerda vocal inmóvil.
- Grupo IV: igual al grupo III con trastorno masivo de la endolaríngeo y más de 2 fracturas lineales.
- Grupo 5: separación laringotraqueal.

Tanto la fuga de aire fuera del árbol traqueobronquial o laríngeo como la compresión que este ocasiona, al no poder escapar al exterior, producen una sintomatología de insuficiencia respiratoria que puede comprometer la vida del paciente si no se trata de forma inmediata<sup>5</sup>. Cuando el paciente está estable se debe realizar un TAC cervical y torácico para intentar localizar una disrupción en la vía aérea o una posible lesión laríngea o de vía digestiva superior que puede manifestarse con enfisema subcutáneo. Cuando el paciente presenta insuficiencia respiratoria y/o disfonía, el mejor método diagnóstico es la fibrolaringoscopia para valorar la vía aérea superior y principalmente la luz laríngea. También puede ser de gran ayuda la broncoscopia a través del tubo endotraqueal bajo anestesia general para valorar el árbol bronquial como también se realizó en nuestro paciente. Si la situación clínica del paciente es crítica o inestable, algunos grupos abogan por la realización de una traqueotomía urgente para asegurar la vía aérea<sup>6</sup>. Por ello, el tratamiento sintomático inicial puede requerir la intubación oro-traqueal, la traqueotomía reglada y punciones o colocación de drenajes endotorácicos en caso de neumotórax o enfisema.

La mayoría de los autores recomiendan tratamiento conservador en los casos que se encuentran estables y lesiones del grupo I y quirúrgico cuando exista rotura de la mucosa y cartilago o fractura<sup>4</sup>.

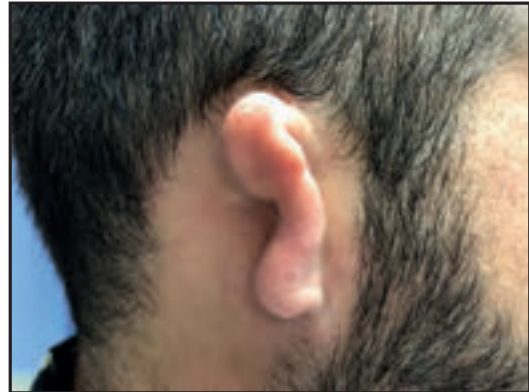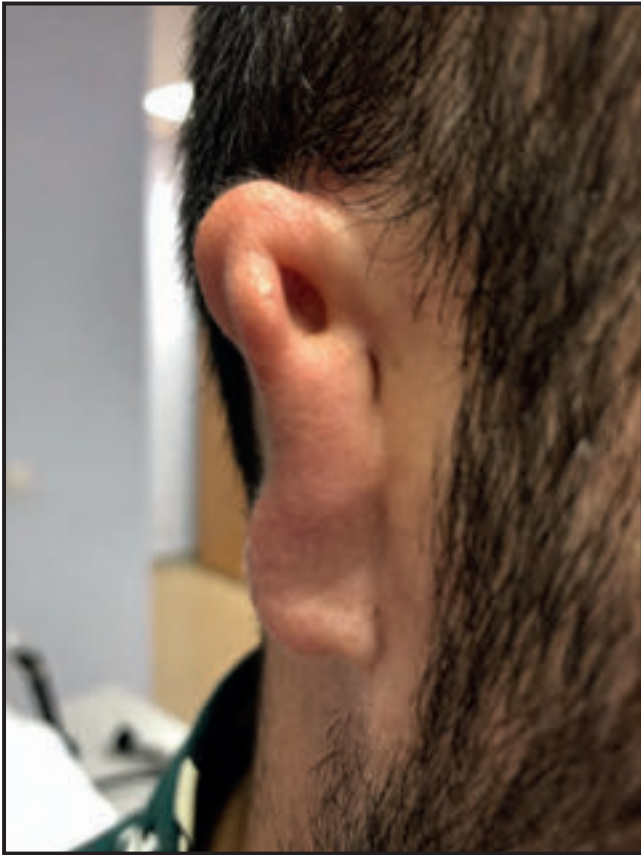## BIBLIOGRAFÍA

1. Gussack GS, Jurkovich GJ, Luterman A. Laryngotracheal trauma: A protocol approach to a rare injury. *Laryngoscope* 1986; 96: 660-665.
2. Schaefer SD. The treatment of acute external laryngeal injuries. *Arch Otolaryngol Head Neck Surg* 1991; 117: 35-39.
3. Ford HR, Gardner MJ, Lynch JM. Laryngotracheal disruption from blunt pediatric neck injuries: Impact of early recognition and intervention on outcome. *J Pediatr Surg* 1995; 30: 331-5.
4. Fuhrman GM, Stieg FH, Buerk CA. Blunt laryngeal trauma: Clasificación and management protocol. *J Trauma* 1990; 30: 87-92.
5. Neck crepitation: Evaluation and management of suspected upper aerodigestive tract injury. *Laryngoscope* 2002; 112: 791-5.
6. Kilmovitch IH, Friedman WH. Lacerations of the cervical trachea in children. In *J Pediatr Otorhinolaryngol* 1988; 15: 73-8.



# Malformación del oído externo

Dr. Asensio C. Hospital Ntra. Sra. Del Prado de Talavera de la Reina (Toledo).



La aplasia incompleta del pabellón es más frecuente que la completa, ya que lo habitual es que existan restos cutáneos y cartilagosos.

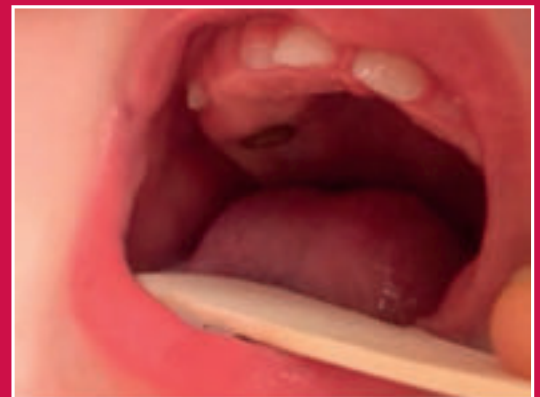En este caso, la aplasia incompleta del pabellón auricular va acompañada de una completa del CAE, con imperforación tanto de su parte cartilaginosa como ósea. Esta malformación cursa con una hipoacusia de conducción de unos 45-50 dBS.

La ausencia del CAE suele coexistir con microtia y ambas malformaciones son habitualmente unilaterales. En estos casos debe sospecharse un trayecto anómalo del nervio facial que debe tenerse en cuenta en futuras cirugías.

# Cuerpo extraño paladar

Dr. García Giralda M.  
Hospital Comarcal de Baeza (Granada).

Niño de 7 meses, derivado de pediatría porque la madre le ha notado una lesión en el paladar, aunque no tiene molestias. En la exploración se aprecia una lesión redondeada de 1 cm, de color marrón; ante la posibilidad de algún quiste de germen dentario, se deriva a cirugía maxilofacial en centro hospitalario de referencia, donde en la exploración instrumental se desprende un cuerpo extraño de plástico, que estaba adosado haciendo efecto de ventosa.



# Tratamiento farmacológico del vértigo.

## Fase aguda.

## Medicación supresora vestibular

Dr. Asensio C.

Hospital Nuestra Señora del Prado de Talavera de la Reina (Toledo).

El vértigo es un síntoma de considerable prevalencia, provocado por múltiples causas subyacentes, que puede afectar hasta al 23% de la población general, siendo un motivo frecuente de consulta tanto en atención primaria como en especializada. La prevalencia del vértigo de origen vestibular aumenta con la edad y es causa frecuente de alteración de la calidad de vida por la interrupción de la actividad cotidiana y por el absentismo laboral. El término "vértigo" procede del latín *vertere* que significa dar vueltas. Por esta razón reservamos este término a aquellos pacientes que refieren una sensación de giro de objetos de su entorno o de ellos mismos, a diferencia de otros trastornos del equilibrio que cursan con síntomas más inespecíficos o con inestabilidad a la marcha. El diagnóstico fundamental debe establecerse con el vértigo de origen central.

La mayoría de las vestibulopatías tienen una etiología benigna, con una historia natural favorable, con buena respuesta al tratamiento farmacológico o rehabilitador y tendencia a la resolución espontánea del cuadro aun en ausencia de tratamiento.

### El tratamiento farmacológico del vértigo se basa en la modulación, mediante fármacos, de los neurotransmisores vestibulares

El tratamiento farmacológico del vértigo se basa en la modulación, mediante fármacos, de los neurotransmisores vestibulares. Las sinapsis que intervienen son de carácter colinérgico, monoaminérgico y glutamatérgico, tanto a nivel periférico como central. Los receptores colinérgicos de tipo muscarínico se encuentran en los núcleos vestibulares de protuberancia y bulbo. Los receptores histamínicos H1 y H2 están ampliamente distribuidos en las células vestibulares, y el ácido gammaaminobutírico (GABA) actúa como inhibidor del reflejo vestibulo-ocular. El tratamiento está dirigido fundamentalmente a inhibir la actividad vestibular descompensada, su eficacia es sintomática y tienen en general una importante acción supresora central de la náusea y del vómito. Conviene recordar que esta inhibición central retrasa la recuperación funcional del paciente, al obstaculizar los mecanismos de compensación central, basada en el fenómeno de plasticidad cerebral, ante una situación de asimetría en las aferencias procedentes del sistema vestibular periférico derecho/izquierdo.

El clorhidrato de meclizina, fármaco de elección en el embarazo, el dimenhidrinato y la difenhidramina (pertenecientes al grupo de las etanolaminas) son anti-H1 de primera generación que presentan también una acción anticolinérgica y sedante. Tienen un efecto supresor sobre el centro del vómito, aliviando las náuseas y los vómitos asociados a la sensación ilusoria de movimiento. Se ha demostrado que estos fármacos reducen los síntomas de pacientes con vértigo de origen central o periférico. Sus efectos secundarios son los habituales de los antihistamínicos y antimuscarínicos, a lo que se añade la sedación que, sin embargo, es beneficiosa en los cuadros vertiginosos.

La cinarizina y la flunarizina, además de su acción antihistamínica son antagonistas de los canales  $Ca^{2+}$ , relajan fibra muscular lisa produciendo vasodilatación. Inhiben el flujo de  $Ca^{2+}$  al interior de las células ciliadas vestibulares, modulan la aferencia vestibular e interfieren en la comunicación entre el sistema vestibular y el centro del vómito hipotalámico, antiemético.

A destacar la asociación de cinarizina y dimenhidrinato, ya que a las propiedades anteriormente descritas de la cinarizina se suma el efecto anticolinérgico y anticinético, supresión/inhibición de las aferencias vestibulares, y el bloqueo de los receptores colinérgicos centrales,

efecto antiemético del dimenhidrinato. Se obtiene con esta asociación un sinergismo y una acción dual a nivel periférica y central.

La escopolamina, catalogada como anticolinérgico, disminuye la descarga espontánea de los núcleos vestibulares. Es útil en la cinetosis y se puede aplicar en parche transdérmico (no comercializados en España). La aparición, sobre todo en el anciano, de efectos secundarios importantes como delirio, confusión, retención aguda de orina, restringe su uso.

El sulpiride, antidopaminérgico, eficaz en el tratamiento sintomático de náuseas y vómitos, es quizá el fármaco de uso más extendido en el tratamiento del vértigo en nuestro país. Debe recordarse que su uso puede propiciar la aparición de extrapiramidalismo, sobre todo en jóvenes y ancianos. Algunos antidopaminérgicos tienen además actividad anti-H1, como es el caso de la tietilpiperazina que actúa sobre el centro del vómito.



**Tabla1. Supresores vestibulares posología.**

Meclizina	25 a 50 mg/6-12 hs vo
Dimenhidrinato	50 a 100 mg/3-4 hs vo. En niños y a partir de los 6 años no exceder la dosis de 150 mg/día
Cinarizina	20 mg/8 hs vo
Sulpiride	50-100 mg/8 hs vo. 100 mg/12 hs im
Tietilpirerazina	6,5 mg/8 hs vo
Diazepam	2-5 mg/8 hs vo

Las benzodiazepinas, diazepam y clonazepam, pueden mejorar la respuesta emocional del paciente, tiene propiedades ansiolíticas y sedativas en base a la potenciación del sistema inhibitorio GABA. Se pueden usar cuando los anti-H1 no son efectivos en el control de la sintomatología.

El uso de supresores vestibulares con una importante acción inhibitoria central es un tratamiento sintomático que retrasa la recuperación funcional del paciente, al obstaculizar los mecanismos de compensación central. El tratamiento debe reducirse en el tiempo, todo lo posible, no sobrepasando los 5 días de duración. Transcurrido ese tiempo debe suprimirse el uso de estos fármacos, animando al paciente a que incremente su actividad y se incorpore a su vida cotidiana en el menor tiempo posible.

## BIBLIOGRAFÍA

Asadi P, Zia Ziabari SM, Majdi A, Vatanparast K, Naseri Alavi SA Cinnarizine/betahistine combination vs the respective monotherapies in acute peripheral vertigo: a randomized triple-blind placebo-controlled trial. *Eur J Clin Pharmacol.* 2019 Nov; 75 (II): 1513-1519.

Hain TCI, Yacovino D. Pharmacologic treatment of persons with dizziness. *Neurol Clin.* 2005 Aug; 23 (3): 831-53.

Neuhaus HKI, Radtke A, von Brevern M, Lezius F, Feldmann M, Lempert T. Burden of dizziness and vertigo in the community. *Arch Intern Med.* 2008 Oct 27; 168 (19): 2118-24.

Scholtz AW, Ilgner J, Loader B, Pritschow BW, Weisshaar G. Cinnarizine and dimenhydrinate in the treatment of vertigo in medical practice. *Wien Klin Wochenschr.* 2016 May; 128 (9-10): 341-7.

Scholtz AW, Hahn A, Stefflova B, Medzhidieva D, Ryazantsev SV, Paschinin A, Kunelskaya N, Schumacher K, Weisshaar G. Efficacy and Safety of a Fixed Combination of Cinnarizine 20 mg and Dimenhydrinate 40 mg vs Betahistine Dihydrochloride 16 mg in Patients with Peripheral Vestibular Vertigo: A Prospective, Multinational, Multicenter, Double-Blind, Randomized, Non-inferiority Clinical Trial. *Clin Drug Investig.* 2019 Nov; 39 (II): 1045-1056.

Strupp M, Thurtell MJ, Shaikh AG, Brandt T, Zee DS, Leigh RJ. Pharmacotherapy of vestibular and ocular motor disorders, including nystagmus. *J Neurol.* 2011 Jul; 258 (7): 1207-22.



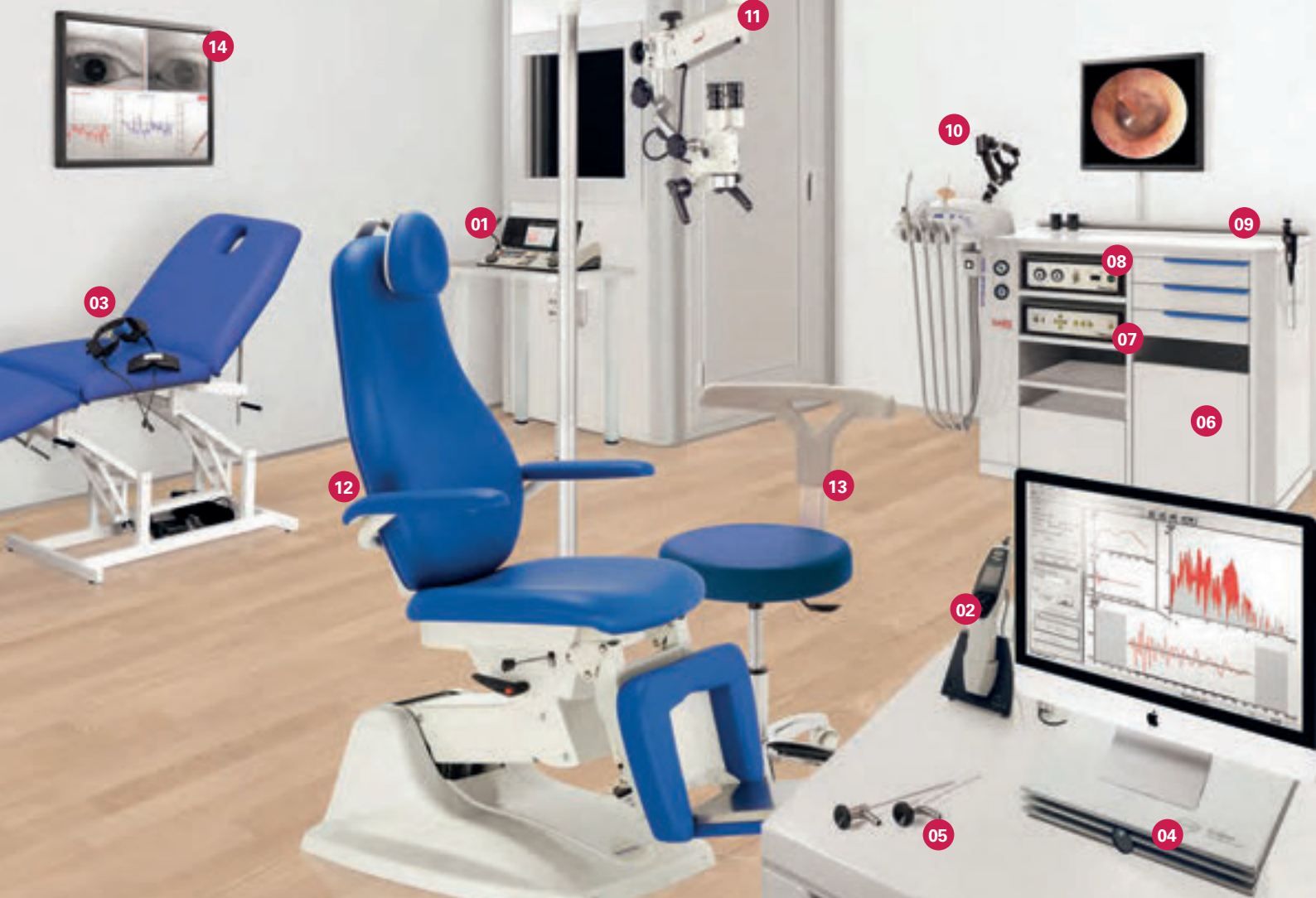Si quiere participar enviando casos clínicos, imágenes clínicas comentadas o formación médica, solicite información o consulte en la web la normativa editorial en [gaesmedica@cgp-proyectos.com](mailto:gaesmedica@cgp-proyectos.com)



Puede ver los casos clínicos, imágenes clínicas comentadas o formación médica en: <http://www.gaesmedica.es/cursos-congresos/articulos-cientificos>



# EQUIPAMOS SU CONSULTA



## AUDIOLOGÍA

- 01. Audiómetro diagnóstico
- 02. Impedanciómetro portátil
- 03. VNG
- 04. Potenciales evocados / Otoemisiones

## ENDOSCOPIA

- 05. Ópticas rígidas de exploración

## MATERIAL CONSULTA

- 06. OTONAM (unidad compacta ORL)
- 07. Cámara
- 08. Fuente de luz led
- 09. Fibroscopio flexible
- 10. Lámpara frontal led
- 11. Microscopio PRIMA Mu
- 12. Sillón paciente
- 13. Taburete ORL
- 14. Monitor

 Plazos entrega inmediata  
consultar condiciones

 2 años  
garantía

 Garantía puesta  
en marcha inicial

Departamento de electromedicina  
Tel. 933 005 800 · atcelectromedicina@gaes.es · www.gaesmedica.com/es-es/

**GAES**  
médica

grupo  **amplifon**

# GAES presenta Livio™ AI

## EL PRIMER AUDÍFONO CON INTELIGENCIA ARTIFICIAL Y SENSORES INTEGRADOS

Livio™ AI es el primer audífono que brinda la mejor calidad de sonido y la capacidad para hacer el seguimiento de la salud corporal y cerebral. Con sensores integrados e inteligencia artificial, Livio™ AI puede detectar, por ejemplo, si el usuario se ha caído y actuar como un asistente.



Livio™ AI de Starkey permite al usuario adoptar un enfoque proactivo, tanto para tratar su pérdida auditiva como para cuidar su bienestar y salud general. Monitoriza la salud del cuerpo y del cerebro, incluye traductor de idiomas a tiempo real y un avanzado sistema de detección ambiental.

### Sensores de inercia integrados

Los audífonos Livio™ AI permiten escuchar de manera cómoda en ambientes difíciles gracias a su nueva tecnología de Realidad auditiva™, efectiva incluso en los entornos más ruidosos, cómoda en ambientes fuertes y silenciosa en ambientes tranquilos. Es el primer audífono, además, con sensores de inercia integrados para hacer el seguimiento de las actividades de salud corporal y cerebral, y enviar alertas en caso de caída. Y también supone una excelente solución para la pérdida auditiva unilateral, gracias a la nueva tecnología CROS que permite la transmisión entre los audífonos.

### Alivio personalizado del tinnitus

Gracias a su tecnología Tinnitus Multiflex avanzada, que se puede ajustar por medio de la aplicación Thrive, estos audífonos son capaces de aliviar las molestias de los acúfenos.

### Experiencia Livio™ AI

- Eficiente en los ambientes más ruidosos gracias a la nueva tecnología Realidad Auditiva™.
- Detección de caídas con sensores de inercia integrados.
- Interfaz de usuario natural con control táctil.
- Conectividad universal con smartphones Android™ y Apple®, y con otros dispositivos por medio de la tecnología Bluetooth®.
- Modelos recargables.



Los nuevos accesorios están alimentados con conectividad inalámbrica para ayudar a los usuarios a involucrarse por completo con todo lo que le rodea.

Livio™ AI cuenta, además, con una opción recargable. Es uno de los modelos más pequeños del sector y proporciona hasta 24 horas de audición superior con una sola carga.

Y gracias a su nanorecubrimiento Surface™, exclusivo sistema que repele el agua, el cerumen y la humedad, ofrece una durabilidad y fiabilidad excelentes. En definitiva, este lanzamiento aporta tecnología innovadora al sector de los audífonos para brindar una experiencia auditiva óptima.

### LIVIO™ AI + THRIVE

La aplicación Control Auditivo Thrive permite al usuario controlar fácilmente los ambientes auditivos para obtener el máximo desempeño auditivo, monitorizar su salud utilizando tecnología Healthable™ y disfrutar de la comodidad de las características de asistente inteligente. Es compatible con Apple y Android.

# PONTO 4

## EL PRIMER PROCESADOR DE SONIDO OSTEOINTEGRADO REALMENTE CONECTADO DEL MUNDO

El procesador de sonido PONTO 4 utiliza tecnología inalámbrica de 2,4 GHz y es la primera prótesis auditiva osteointegrada del mundo que puede conectarse a Internet. La aplicación Oticon ON, la red IFTTT y la tecnología inalámbrica proporcionan un sinnúmero de posibilidades para una audición realmente conectada.



Como primer procesador de sonido osteointegrado conectado a Internet del mundo, PONTO 4 puede utilizarse para todo, desde la transmisión de un programa de televisión hasta la recepción de notificaciones de correo electrónico cuando está conectado a la aplicación Oticon ON y la red "IFTTT ThenThat" (IFTTT).

### Transmisión inalámbrica

Gracias a la transmisión inalámbrica Bluetooth de 2,4 GHz, PONTO 4 permite al usuario conectarse a una amplia gama de dispositivos. Ofrece un acceso inmediato con la aplicación Oticon ON para ajustar el volumen, cambiar programas y recibir alertas de batería baja. Cuenta también con la útil función "encontrar mi audífono".

### Conectado en cualquier lugar

Con PONTO 4 es fácil permanecer conectado vaya donde vaya. Ofrece una conectividad sin problemas con cualquier

Con PONTO 4 todo es posible, desde la transmisión directa de música hasta la recepción de notificaciones de voz cuando se recibe un correo electrónico.



### CONTROL CON LA APLICACIÓN OTICON ON

La aplicación Oticon ON está construida para ofrecer a los usuarios una amplia gama de características y funcionalidades que se suman a la excelente audiológica del procesador de sonido PONTO 4.



smartphone moderno gracias al accesorio de micrófono de ConnectClip, convirtiendo los procesadores de sonido en auriculares de alta calidad de forma instantánea.

### Llamadas telefónicas manos libres

También permite realizar llamadas telefónicas manos libres. Solo hay que sincronizar el procesador de sonido PONTO 4 con el micrófono ConnectClip a través de la tecnología inalámbrica de 2,4 GHz para una transmisión manos libres de todos los teléfonos inteligentes. También puede conectarse a una amplia gama de dispositivos que se utilizan en la vida diaria, como el televisor, la radio o el ordenador portátil.

### Primera tecnología auditiva fitness del mundo

PONTO 4 pone a disposición del usuario la tecnología HearingFitness™, que hace un seguimiento del uso del procesador de sonido y proporciona información que puede utilizarse para mejorar los hábitos de salud. Ya disponible en la aplicación Oticon ON.



### PONTO 4 - Características

- Envía un aviso de voz cuando alguien llama a la puerta
- Envía un mensaje de texto cuando se está agotando la batería
- Cambia al programa casa al entrar por la puerta

"Los dispositivos Android también pueden beneficiarse gracias al accesorio inalámbrico ConnectClip"



# Electrodo Cochlear™ Slim Modiolar

## EL ELECTRODO PERIMODIOLAR MÁS DELGADO Y AVANZADO

El electrodo Cochlear™ Slim Modiolar se adapta a la forma natural del oído interno. Su colocación, más cerca del modiolo que un electrodo recto, permite una estimulación más precisa y efectiva del nervio auditivo para ofrecer un mejor rendimiento auditivo.

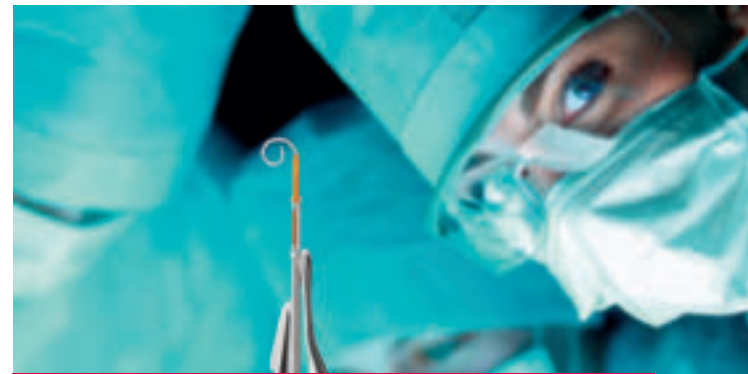El electrodo Cochlear™ Slim Modiolar ha sido diseñado para ofrecer una experiencia mejorada para los cirujanos. La delgadez del electrodo y su funda suave y flexible les permite utilizar el método de inserción de ventana redonda que se ha demostrado que admite la colocación consistente y completa en la escala timpánica. A este respecto, los estudios han demostrado una correlación positiva entre la colocación de los electrodos del implante coclear completamente en la escala timpánica, la proximidad modiolar y los mejores resultados de audición.

### Estimulación precisa y efectiva

Los electrodos perimodiolares están pensados para colocarse cerca del modiolo, de manera que la estimulación del nervio auditivo sea más precisa y efectiva<sup>7,25,18</sup>. Los estudios han demostrado que colocar matrices de electrodos cocleares cerca del nervio auditivo proporciona mayor especificidad neural<sup>7,10</sup>, una mejora del rendimiento auditivo<sup>2,16</sup> y una reducción de los niveles de estimulación eléctrica<sup>12,14</sup>. El electrodo Slim Modiolar mantiene su forma curva para proporcionar un factor de envoltura ajustado alrededor del modiolo<sup>11,17</sup>.

### Resultados auditivos óptimos

La investigación adicional mostró que los pacientes equipados con el electrodo Slim Modiolar mostraron una mejora significativa seis meses después de la implantación<sup>19</sup>, con resultados auditivos óptimos. Según un estudio que compara el electrodo Slim Modiolar con el electrodo Slim Straight, los pacientes con conjuntos de electrodos perimodiolares mostraron un mejor reconocimiento del habla en silencio, impedancia más baja y menos variable, y mejor preservación auditiva<sup>25</sup>. Los estudios clínicos demuestran, asimismo, que la preservación de la audición residual medible de baja frecuencia se puede lograr en pacientes que usan el electrodo Slim Modiolar<sup>15,21</sup>. También hay evidencia reciente que muestra una mejora significativa en la preservación de la audición postoperatoria en comparación con el electrodo recto delgado dentro de una cohorte de pacientes compatible<sup>25</sup>.



## CLAVES

### PARA UNA EXPERIENCIA MEJORADA

#### Inserción:

Colocación consistente y completa en la escala timpánica

#### Posición más cerca del nervio auditivo:

Estimulación precisa y efectiva

#### Rendimiento:

Resultados auditivos óptimos en silencio y en ruido

### REFERENCIAS:

- Aschendorff A, Briggs R, Brademann G, Helbig S, Hornung J, Lenarz T, Marx M, Ramos A, Stover T, Escude B and James CJ. Clinical investigation of the Nucleus Slim Modiolar Electrode. *Audiology & Neurotology* 2017;22:169-179
- Holden LK, Finley CC, Firszt JB, Holden TA, Brenner C, Potts LG, et al. Factors affecting open-set word recognition in adults with cochlear implants. *Ear Hear* 2013; 34: 342-60.
- Coordes A, Ernst A, Brademann G, Todt I. Round window membrane insertion with perimodiolar cochlear implant electrodes. *Otol Neurotol*. 2013;34:1027e1032.
- Wanna, GB, Noble, JH, Carlson, M L, et al. (2014). Impact of electrode design and surgical approach on scalar location and cochlear implant outcomes. *Laryngoscope*. 124(Suppl) 6, S1-57.
- Boyer E, Karkas A, Attye A, Lefournier V, Escude B, Schmerber S. Scalar localization by cone-beam computed tomography of cochlear implant carriers: a comparative study between straight and perimodiolar precurved electrode arrays. *Otol Neurotol*. 2015;36:422e429.
- Aschendorff A, Briggs R, Brademann G, Helbig S, Hornung J, Lenarz T, Marx M, Ramos A, Stover T, Escude B and James CJ. Clinical investigation of the Nucleus Slim Modiolar Electrode. *Audiology & Neurotology* 2017;22:169-179
- Hughes ML, Abbas PJ. Electrophysiological channel interaction, electrode pitch ranking, and behavioral threshold in straight versus perimodiolar cochlear implant electrode arrays. *J Acoust Soc Am* 2006; 119: 1538-47.
- Xi X, Ji F, Han D, Hong M, Chen A. Electrode interaction in cochlear implant recipients: comparison of straight and contour electrode arrays. *ORL J Otorhinolaryngol Relat Spec* 2009; 71: 228-37.
- Basta D, Todt I, Ernst A. Audiological outcome of the pull-back technique in cochlear implantees. *Laryngoscope* 2010; 120: 1391-6.
- Ramos de Miguel A, Argudo AA, Borkoski Barreiro SA, Falcon Gonzalez JC, Ramos Macias A. Imaging evaluation of electrode placement and effect on electrode discrimination on different cochlear implant electrode arrays. *Eur Arch Otorhinolaryngol*. 2018 Jun;275(6):1385-1394.
- Ramos de Miguel A, Argudo AA, Borkoski Barreiro SA, Falcon Gonzalez JC, Ramos Macias A. Imaging evaluation of electrode placement and effect on electrode discrimination on different cochlear implant electrode arrays. *Eur Arch Otorhinolaryngol*. 2018 Jun;275(6):1385-1394.
- Saunders E, Cohen L, Aschendorff A, Shapiro W, Knight M, Stecker M, et al. Threshold, comfortable level and impedance changes as a function of electrode-modiolar distance. *Ear Hear* 2002; 23(1 Suppl): 285-40S.
- Tykocinski M, Saunders E, Cohen LT, Treaba C, Briggs RJ, Gibson P, Clark GM, Cowan RS. The contour electrode array: safety study and initial patient trials of a new perimodiolar design. *Otol Neurotol* 2001; 22: 33-41.
- Parkinson AJ, Arcaroli J, Staller SJ, Arndt PL, Cosgriff A, Ebinger K. The nucleus 24 contour cochlear implant system: adult clinical trial results. *Ear Hear* 2002; 23(1 Suppl): 41S-8S.
- Cuda D, Murri A. Cochlear implantation with the nucleus slim modiolar electrode (CI532): a preliminary experience. *Eur Arch Otorhinolaryngol*. 2017;274:414-8
- Dowell, R. Evidence about the effectiveness of cochlear implants for adults. Evidence based practice in audiology: evaluating interventions for children and adults with hearing impairment. Plural Publishing. 2012; 141-66.
- Rivas et al. (Vanderbilt University) Presented at La Semana De la Otolgia-Colombia (2019)
- Shaul C, Dragovic AS, Stringer AK, O'Leary SJ, Briggs RJ. Scalar localisation of peri-modiolar electrodes and speech perception outcomes. *J Laryngol Otol*. 2018;132:1000-6.
- Hey, M, Hoppe, U, Stöver T, Baumann U, Mewes A, Liebscher T, Schüssler M, Aschendorff A, Wesarg T, Büchner A, Neben N. Retrospective Hearing Performance Outcome in a Larger Cohort of CI532 Recipients; Poster presented at 10th International Symposium on Objective Measures in Auditory Implants (OMAI), October 2018.
- Manuel Gomez Serrano, Sharmila Patel, Robert Harris & David Selvadurai (2019): Initial surgical and clinical experience with the Nucleus CI532 slim modiolar electrode in the UK. Cochlear Implants International.
- Ramos-Macias A, Borkoski-Barreiro SA, Falcón-González JC, Ramos-de Miguel A. Hearing Preservation with the Slim Modiolar Electrode Nucleus CI532 Cochlear Implant: A Preliminary Experience. *Audiol Neurootol*. 2017;22:317-25
- Based on latest generation of cochlear implant electrodes manufactured by Cochlear. Advanced Bionics, MED-EL and Oticon Medical available as at 1 July 2019.
- Data on file - Clinical Investigation Report, 2017
- De Seta D, Torres R, Russo FY, Ferrary E, Kazmitcheff G, Heymann D, et al. Damage to inner ear structure during cochlear implantation: Correlation between insertion force and radio-histological findings in temporal bone specimens. *Hear Res* 2017; 344: 90-7.
- Holder JT, Yawn RJ, Nassiri AM, Dwyer RT, Rivas A, Labadie RF, et al. Matched cohort comparison indicates superiority

ESPECIALISTA EN EL HOSPITAL ONCOLÓGICO  
THE JAMES EN COLUMBUS, OHIO (ESTADOS UNIDOS)

## Dr. Ricardo L. Carrau

El Dr. Ricardo L. Carrau es uno de los principales investigadores a nivel mundial en el campo de la cirugía de cabeza y cuello. Ha desarrollado su vida laboral en Estados Unidos, siendo el pionero, junto con los neurocirujanos Dr. Jho y Dr. Amin Kassan, de la cirugía endoscópica de base de cráneo. En el mes de abril será nombrado Doctor Honoris Causa por la Universidad de Oviedo.



“Ser nombrado Doctor Honoris Causa por la Universidad de Oviedo es sin duda uno de los puntos cumbres de mi carrera”

En primer lugar, enhorabuena por este reconocimiento. ¿Qué supone para usted?

Es un gran honor haber recibido este reconocimiento. Sin duda, uno de los puntos cumbres de mi carrera.

Usted tiene un fuerte vínculo con la Universidad de Oviedo. ¿En qué consiste su colaboración con esta institución?

Desde mediados de la década de los 90 hemos estado intercambiando ideas y visitas diseñadas no solamente para un intercambio de técnicas quirúrgicas sino también de procesos y logística de cómo desarrollar un Centro Multidisciplinario de Cirugía de Base de Cráneo.

Este nombramiento reconoce su trayectoria profesional y el carácter pionero de su técnica quirúrgica mínimamente invasiva para abordar tumores y otro tipo de patologías que afectan a la base del cráneo. ¿Puede explicarnos en qué consiste?

Las técnicas tradicionales de cirugía de base de cráneo requieren una combinación de incisiones y movilización de huesos faciales para poder llegar hasta un tumor de localización profunda. Esto ayuda a iluminar y por ende visualizar el campo quirúrgico. Con ayuda de endoscopios, hoy en día podemos obtener esta iluminación y visualización usando corredores quirúrgicos mucho más pequeños. Por ejemplo, podemos operar muchos tumores atravesando las fosas nasales que ya nos ofrecen unos corredores preexistentes.

¿Cuáles son los principales beneficios para el paciente?

Menos complicaciones y heridas más pequeñas que sanan mucho más rápido, por lo que el periodo hospitalario y tiempo en retornar a actividades cotidianas es más corto.

¿Cómo cree que evolucionará el abordaje de la base del cráneo en el futuro?

La inteligencia artificial mejorará la interpretación de imágenes radiológicas y nos ayudará a identificar corredores quirúrgicos más seguros. Los avances robóticos disminuirán aún más la necesidad de abordajes amplios y aumentarán la precisión de la cirugía. Aún más revolucionario será que muchos de estos tumores se curarán o controlarán con medicamentos y agentes biológicos por lo que no habrá necesidad de cirugía, excepto quizás para reponer circuitos neurales o implantar recipientes con drogas que funcionen a largo plazo.



### JORNADA CONCESIÓN HONORIS CAUSA AL DR. RICARDO CARRAU

Oviedo  
17 de abril de 2020

La inteligencia artificial mejorará la interpretación de imágenes radiológicas y nos ayudará a identificar corredores quirúrgicos más seguros

# Dres. Antonio Martínez Ruiz Coello e Ithzel María Villarreal

## ASISTENTES AL CHALLENGE OF RHINOPLASTY IMPARTIDO POR LOS DRES. GALINDO

El **Challenge of Rhinoplasty** tiene como objetivo poner a disposición de residentes y adjuntos la oportunidad de disfrutar, atendiendo a su nivel de experiencia, de un curso práctico en cadáver de técnicas quirúrgicas en rinoplastia básica y avanzada. Los Dres. Antonio Martínez Ruiz Coello e Ithzel María Villarreal han asistido a la primera jornada, impartida el pasado 1 de febrero. En total, el Challenge consta de siete jornadas de formación a lo largo de 2020.

¿Qué les parece el planteamiento de este Challenge de Rinoplastia, dividido en dos niveles de experiencia?

**Dr. Antonio Martínez Ruiz Coello:**

Me parece muy buena idea. Así se permite a cada participante progresar en función de sus conocimientos y su experiencia previa con esta cirugía. El tiempo del curso es limitado, y a veces necesitas repasar bien lo básico y otras veces centrarte directamente en etapas de la cirugía.

**Dra. Ithzel María Villarreal:** Me parece ideal. Los conocimientos lógicamente no son los mismos cuando estás empezando a cuando ya tienes algo de experiencia. De esta manera se lograrán grupos un poco más homogéneos y será más fácil tanto la explicación y guía en la disección, así como el ritmo que lleven los participantes en aprender. Creo que la labor de organización para lograr este evento por parte de GAES Amplifon es de destacar y agradecer. Todo fluyó perfectamente, el material para la disección estaba en estado óptimo, el sitio y la organización sin problemas y por supuesto estuvieron siempre pendientes de que todo saliera perfecto.


Ustedes han asistido al nivel de Rinoplastia Avanzada. ¿Qué es lo que destacarían de la jornada?

**AMRC:** Lo mejor es la cercanía y el buen ambiente que permiten los grupos reducidos. Te permite resolver dudas prácticas que a todos nos surgen durante nuestras cirugías, y recibir consejos de gente que tiene una amplia experiencia. Es un lujo poder hacer una disección teniendo a los doctores Néstor y Javier Galindo (y otros compañeros de su equipo) guiándote en cada paso. Es bueno que no se extienden demasiado en charlas teóricas y anatómicas, y quede más tiempo para la parte práctica de la disección.

**IMV:** Yo destacaría la paciencia con la que fueron capaces de corregirnos y enseñarnos detalles para mejorar técnicas ya conocidas además de compartir con nosotros ciertos "tips" que ellos ponen en



Dr. Antonio Martínez Ruiz Coello



Dra. Ithzel María Villarreal

práctica en sus cirugías para que los resultados obtenidos sean los mejores. Por otro lado, han respondido y solventado dudas que teníamos de la manera más clara y concreta posible.

¿Cómo ha sido la experiencia de compartir teoría y práctica con unos de los mejores especialistas a nivel nacional?

**AMRC:** Como decía, es un auténtico lujo. El Doctor Galindo, aparte de un grandísimo cirujano, es una persona muy cercana. Estuvo en todo momento muy pendiente de cada cursillista, resolviendo todas las dudas por muy peregrinas que fueran. Compartió con nosotros consejos, anécdotas y trucos acerca de esta compleja cirugía.

**IMV:** Yo estoy muy contenta al respecto ya que, conociendo su trayectoria y habiendo visto sus resultados, te das cuenta de que son un ejemplo a seguir tanto como personas como en el ámbito profesional. Muy cercanos, amables y con mucha paciencia para enseñar.

En general, ¿cómo han mejorado sus competencias en rinoplastia tras recibir esta formación?

**AMRC:** La formación en rinoplastia es un proceso progresivo y largo. Como decían en el curso, "no todo se puede enseñar"; se trata de un proceso personal de mejora mediante estudio, práctica y aprendizaje en oportunidades como la que brinda este curso. Para cirujanos ORL interesados en la rinoplastia es una ayuda importante recibir estos talleres de la mano de los mejores. Sirven para animarte a avanzar en esta técnica y hacer cada vez más cosas en nuestra práctica diaria. Gracias al Dr. Galindo y a su equipo, y gracias a GAES médica por hacerlo posible.

**IMV:** He reafirmado ideas previas, consolidado conocimientos, corregido errores y mejorado detalles y técnicas para lograr obtener un mejor resultado. Este tipo de formación y actualización siempre viene de maravilla ya que el aprendizaje de nuevos conocimientos debe ser afianzado cada vez que sea posible.



# Dres. Nicolás Pérez y Eduardo Martín

## MIEMBROS DEL COMITÉ ORGANIZADOR DEL XXXI CONGRESO INTERNACIONAL DE LA SOCIEDAD BÁRÁNY

Entre los días 6 y 9 de septiembre va a tener lugar por primera vez en España el Congreso de la Sociedad Científica Internacional “Bárány Society”. Esta sociedad toma el nombre del Premio Nobel Robert Bárány, uno de los pioneros de la Otoneurología. Entrevistamos al Prof. Dr. Nicolás Pérez Fernández, presidente del Congreso, y al Dr. Eduardo Martín Sanz, secretario general.

¿Cómo afrontan la responsabilidad de organizar el primer encuentro internacional de la Bárány Society en España?

Con mucha ilusión y esfuerzo. Con la gran responsabilidad que supone haber logrado traer a España la reunión más importante de la Otoneurología internacional.

¿Cómo es su trabajo al frente del Comité Organizador?

Desde la asistencia en la elaboración del programa, la organización y apoyo a la secretaría técnica con la sede del congreso, a reuniones periódicas para coordinar las distintas comisiones que apoyan desinteresadamente esta reunión.

El Congreso cuenta con el respaldo de la Sociedad Española de ORL y CCC. ¿En qué consiste esta colaboración?

El apoyo de la SEORL es fundamental en dar relevancia a este congreso internacional entre todos los socios.

¿Cuáles son los avances más relevantes que se tratarán dentro del programa científico del Congreso?

La Otoneurología goza de una salud formidable. En la última década el desarrollo de nuevas tecnologías para el análisis de la función vestibular y la creación de nuevas comisiones para el desarrollo de útiles guías clínicas en patologías antes no tan conocidas, están permitiendo que esta subespecialidad tenga cada vez más desarrollo profesional.



El congreso satélite, organizado por el Dr. José Antonio López Escámez, está dedicado a la Dra. Anna Lysakowski, bajo el lema “Beyond the synapse”

El apoyo de la SEORL es fundamental en dar relevancia a este congreso internacional entre todos los socios

**La Bárány Society es una sociedad multidisciplinar que logra atraer a científicos de diferentes especialidades médicas. ¿Se debatirán otros temas fuera del ámbito de la Otoneurología?**

La Otoneurología es, efectivamente, una especialidad transversal que ya en muchos países está desarrollada desde el ámbito de la Otorrinolaringología y también de la Neurología. En las próximas décadas asistiremos probablemente a un mayor crecimiento de esta disciplina con nuevas incorporaciones de otros colectivos, como por ejemplo fisioterapeutas y rehabilitadores. Es un reto que los Otorrinolaringólogos tendremos que asumir como propio y, por supuesto, liderarlo.

**Los días 4 y 5 de septiembre, justo antes de la reunión principal en Madrid, tendrá lugar en Granada la reunión satélite sobre Ciencia Vestibular. ¿Cuáles son sus principales objetivos?**

El satélite, organizado por el Dr. José Antonio López Escámez, está dedicado a la Dra. Anna Lysakowski, bajo el lema "beyond the synapse", por sus avances en el estudio estructural de las células ciliadas y sinapsis en el oído interno de los vertebrados. Contamos con panelistas de primer orden internacional, y además investigadores de todo el mundo presentarán sus estudios favoreciendo la comunicación científica del investigador al clínico.

**Sin duda, el Congreso de la "Bárány Society" es una cita ineludible para cualquier especialista dedicado a la Otoneurología. ¿Qué dirían a quienes se estén planteando su asistencia?**

Es una ocasión que ningún especialista que tenga interés en la Otoneurología puede perderse. El Congreso tiene distintos niveles de docencia, desde cursos de instrucción, paneles de discusión clínica entre distintos ponentes, a conferenciantes de primera línea discutiendo los avances más importantes de nuestra disciplina.

**Es una ocasión que ningún especialista que tenga interés en la Otoneurología puede perderse**



Prof. Dr. Nicolás Pérez Fernández, ORL especialista en trastornos del equilibrio en la Clínica Universitaria de Navarra, codirector del departamento de ORL en su sede de Madrid.



La XVI edición del Premio FIAPAS de Investigación en Deficiencias Auditivas reconoció dos investigaciones que contribuyen a mejorar la calidad de vida de las personas sordas y al pleno ejercicio de sus derechos.



## ENTREGA DEL XVI PREMIO FIAPAS

En el área de Educación, obtuvo este Premio el trabajo “Desarrollo del lenguaje en niños con detección temprana de la hipoacusia neonatal”, que analiza la evolución y el desarrollo del lenguaje oral de un grupo de niños y niñas detectados y diagnosticados precozmente de hipoacusia prelocutiva bilateral. El trabajo está firmado por el Dr. José Ignacio Benito Orejas, del Hospital Clínico Universitario de Valladolid, en representación del equipo investigador compuesto por la Dra. R. Belén Santiago Pardo y Ángel L. Sánchez Rosso, de la Facultad de Medicina, Universidad de Valladolid. Con la colaboración de la Dra. M<sup>o</sup> Fe Muñoz Moreno, miembro de la Unidad de Investigación del Hospital Clínico Universitario de Valladolid, y del Gru-



El acto estuvo presidido por la ministra de Educación y Formación Profesional, Isabel Celaá, y conducido por un niño y dos jóvenes con sordera.

po Serendipia, del Grado en Logopedia, Facultad de Medicina, Universidad de Valladolid.

En el área de Sanidad, recibió el Premio el trabajo “Cabina de audiometrías en ambientes reales (C-AAR)”, que presenta un método de exploración audiométrica que, a través del uso de técnicas 3D, permite recrear nuevos escenarios de escucha que reproducen situaciones de la vida real. El trabajo se ha desarrollado en la Clínica Universidad de Navarra, firmado por la Dra. Melisa Vigliano, la Dra. Alicia Huarte, el ingeniero Unai Lasarte, el Dr. ingeniero Diego Borro, Belén Andueza, la Dra. Raquel Manrique y el Dr. Manuel Manrique.

La ministra de Educación y Formación Profesional (entonces en funciones), Isabel Celaá, presidió el acto de la entrega de premios. Un acto de carácter público conducido por un niño y dos jóvenes con sordera, usuarios de prótesis auditivas y miembros del Movimiento Asociativo de Familias de FIAPAS. #



De izquierda a derecha: Dr. Nicolás Pérez, codirector del departamento de Otorrinolaringología en Madrid; José Luis Aedo, presidente de FIAPAS; Isabel Celaá, ministra de Educación y Formación Profesional; Dra. Melisa Vigliano, especialista en audiometría; Patricia Sanz, vicepresidenta tercera de Igualdad, Recursos Humanos y Cultura Institucional, e Inclusión Digital del Consejo General de la ONCE, y Dra. Belén Andueza, especialista de la Clínica Universidad de Navarra.





LÍDERES EN ATENCIÓN AL CLIENTE

GAES, una marca Amplifon, ha sido elegida Servicio de Atención al Cliente del Año 2020 en la categoría de sistemas de audición y óptica

La elección del Servicio de Atención al Cliente del Año es una iniciativa pionera e independiente que identifica a las empresas que ofrecen la mayor calidad de atención al cliente por sector de actividad. El certamen nació en Francia hace 13 años y España, que ya cuenta con nueve ediciones, es el segundo país en desarrollar esta iniciativa.



Todas las empresas participantes reciben un informe operativo con los detalles de su evaluación. Las mejor valoradas de cada categoría pueden utilizar el distintivo "Elegido Servicio de Atención al Cliente del Año" en toda su comunicación durante un año.

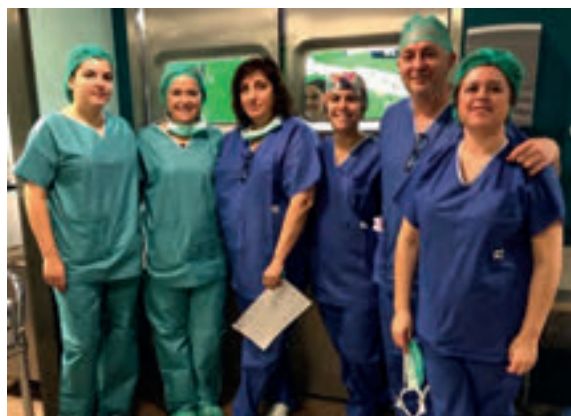Medir, formar y motivar son los principales ejes sobre los cuales se basa cada año la competición de Líderes en servicio. Las empresas se someten a una evaluación externa que les permite detectar sus debilidades y corregirlas, en una voluntad continua de la búsqueda de la excelencia.

Los premiados han sido elegidos a través de una metodología imparcial, rigurosa y transparente, mediante un trabajo de clientes misteriosos y encuestas de satisfacción, y permite cada año premiar a las empresas que con sus altas puntuaciones consiguen el objetivo de atender mejor a sus clientes. #

DÍA DEL IMPLANTADO EN CÁCERES

El Día del implantado reunió el pasado 23 de noviembre a cerca de 150 personas, entre implantados y familiares. El encuentro, celebrado en el complejo cultural San Francisco de Cáceres, contó con la presencia de autoridades de la región y especialistas del servicio de ORL del Hospital Universitario de Cáceres. Por parte de GAES asistieron Catalina García, Leyre Ibeas y Javier Montero. #

De izquierda a derecha: Dra. Alba Torrillas, Dr. Manuel Cañete, Javier Montero, de GAES; Dr. Rafael Sanz, Dra. M<sup>a</sup> Isabel Castro, Dra. Carmen Salazar, jefa de Servicio ORL; Ana Belén Durán, logopeda; Leyre Ibeas, de GAES; Dra. Magdalena Aparicio, directora asistencial del Área de Salud de Cáceres; Dr. Francisco Ramos y Catalina García, de GAES.



IMPLANTES PONTO

23 de enero

Hospital Universitario de la Plana

El equipo de ORL del Hospital Universitario de la Plana, en Villarreal (Castellón), realizó la primera intervención con implante osteointegrado PONTO el pasado 23 de enero. En la imagen aparecen, de izquierda a derecha: Beatriz Sánchez y Eva Juanes, ambas de GAES; Dra. María José Ramos, Dra. Marta Torres, Dr. José Luis Estors y Maite Forcada, enfermera instrumentista. #

# Estreno de la obra creada por la Joven Orquesta Graeme Clark

Esta obra es fruto de los talleres de composición que han realizado los niños y niñas de la Joven Orquesta Graeme Clark durante el pasado mes de diciembre.



El nombre de esta joven orquesta es un homenaje al inventor del implante coclear.

Los niños que componen la orquesta nacieron con una sordera severa o profunda, y hoy pueden oír gracias a un implante coclear.

Este proyecto también pretende sensibilizar a la población acerca de la sordera y el tratamiento que reciben los niños y niñas que la padecen

fundación  
**GAES**  
solidaria

**E**l Palau de la Música de Barcelona acogió el pasado sábado 1 de febrero el “Concierto para piano número 4 de Beethoven” interpretado por la Orquesta Sinfónica del Vallés. El concierto tuvo un inicio muy especial: la formación vallesana estrenó una obra compuesta por la Joven Orquesta Graeme Clark, integrada por jóvenes que llevan implante coclear.

## Dentro del proyecto social Beethoven 250

Este recital se enmarcó dentro del proyecto social Beethoven 250 impulsado por la Orquesta Sinfónica del Vallés junto al Hospital Sant Joan de Déu, Federación de Asociaciones Catalanas de Padres y Personas Sordas (ACAPPS) y la Fundación GAES Solidaria. Para los integrantes de esta formación fue una experiencia muy especial ver cómo músicos profesionales interpretaban la obra que habían compuesto para este homenaje a Beethoven.

## Gracias al implante coclear

Este proyecto musical y social tendrá su punto álgido el próximo 30 de mayo, también en el Palau de la Música. Ese día, los integrantes de la Joven Orquesta Graeme Clark subirán al escenario para interpretar el Himno de la Alegría de la Novena Sinfonía de Beethoven.

Desde la Fundación GAES Solidaria se apoya a estos jóvenes intérpretes que ejemplifican claramente cómo, gracias al implante coclear, se puede disfrutar plenamente de cualquier afición, incluida la música. #





# Proyectos solidarios en la India, Mozambique y Guinea Ecuatorial

Los voluntarios de la Fundación GAES Solidaria han colaborado con la Fundación Casa del Tíbet, Yoire y Más que Salud.



La Fundación GAES Solidaria lleva a cabo distintos proyectos internacionales de audición gracias a la labor de sus voluntarios y a alianzas con otras organizaciones.

## Oídos del Tíbet

Uno de ellos es el proyecto Oídos del Tíbet, que la Fundación GAES Solidaria desarrolla junto a la Fundación Casa del Tíbet en Dharamsala, India. Un proyecto que nació en 2018 y al que cada año viajan audioprotesistas voluntarios de la Fundación para seguir de cerca su evolución. En octubre de 2019 se desplazaron a la zona Tamara Iglesias, Giovanna Grande y Cristóbal Gallardo. Durante su estancia realizaron un total de 94 audiometrías y adaptaron 50 audífonos. Además, también hicieron la revisión a personas ya adaptadas en anteriores ocasiones.

## Escuchar/Oír en Mozambique

La Fundación GAES Solidaria colabora también en el proyecto Ku-Yínguela (Escuchar/Oír) que la ONG Yoire desarrolla en la localidad de Macia, provincia de Gaza (Mozambique). Las voluntarias de la Fundación, Eva González y Nidia Blesa,

Eva González y Nidia Blesa viajaron a Mozambique para realizar audiometrías y adaptar audífonos a la población de Macia.

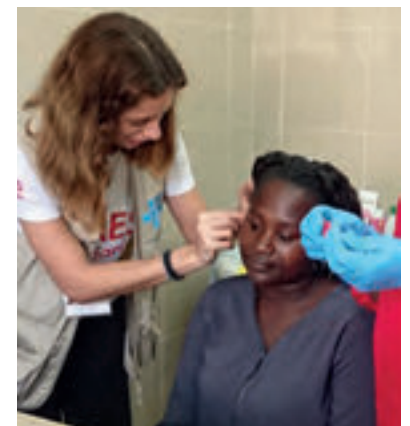El proyecto Oídos del Tíbet ha contado con la colaboración de los voluntarios de la Fundación GAES Solidaria Tamara Iglesias, Giovanna Grande y Cristóbal Gallardo.



viajaron a la zona en octubre para realizar audiometrías y adaptar audífonos a la población de Macia. Además, también se realiza una labor de formación al personal local para que puedan dar continuidad y soporte permanente a los pacientes.

## Más que palabras, más que salud

Y la Fundación también llega a Guinea Ecuatorial. La voluntaria Miriam Sánchez viajó a Guinea Ecuatorial junto al equipo de la ONG Más que Salud para colaborar en el proyecto +QPalabras. Allí se revisó la audición y se adaptaron audífonos a los niños de la ciudad de Bata. Además, la Fundación GAES Solidaria colaboró también impartiendo un curso de formación de audioprótesis, en la sede central de GAES y en tiendas, a Ana Matilde Gangue, personal de Más que Salud en Guinea Ecuatorial. De este modo se da las herramientas a la población local para que siga con el día a día del proyecto y hacerlo más eficiente. #



Miriam Sánchez ha colaborado en el proyecto +QPalabras, en Guinea Ecuatorial.



# AGENDA

## CONGRESOS Y CURSOS NACIONALES

### 131 CURSO DE MICROCIROLOGÍA DEL OÍDO Y DISECCIÓN DEL HUESO TEMPORAL

Fecha: Del 1 al 3 de abril.  
Lugar: Barcelona.

### XIII CURSO DE DISECCIÓN ANATOMOQUIRÚRGICA DE SENOS PARANASALES

Fecha: 3 de abril.  
Lugar: Madrid.

### ENDOSCOPIC EAR SURGERY COURSE 2<sup>ND</sup> EDITION

Fecha: 15 de abril.  
Lugar: Barcelona.

### 6º CURSO DE OTOLOGÍA Y BASE DE CRÁNEO

Fecha: 16 y 17 de abril.  
Lugar: Badalona.

### V CIRUGÍA DE LA PARÁLISIS FACIAL

Fecha: Del 16 al 18 de abril.  
Lugar: Madrid.

### JORNADA DE CONCESIÓN DEL HONORIS CAUSA AL DR. RICARDO CARRAU

Fecha: 17 de abril.  
Lugar: Oviedo.

### I CURSO BÁSICO DE DISECCIÓN DE HUESO TEMPORAL

Fecha: 20 y 21 de abril.  
Lugar: Madrid.

### MAD-RHINOPLASTY

Fecha: Del 22 al 25 de abril.  
Lugar: Madrid.

### XIII EDICIÓN CURSO DE CIRUGÍA EN DIRECTO DE OÍDO MEDIO

Fecha: 24 y 25 de abril.  
Lugar: Madrid.

### 39 REUNIÓN DE LOS SERVICIOS DE ORL DE LAS COMUNIDADES VALENCIANA, MURCIANA Y CASTELLANO MANCHEGA

Fecha: 23 y 24 de abril.  
Lugar: Valencia.

### XXXVIII CURSO DE ANATOMÍA QUIRÚRGICA Y DISECCIÓN DE CUELLO Y GRÁNDULAS SALIVARES

Fecha: 27 y 28 de abril.  
Lugar: Barcelona (Bellaterra).

### I CURSO DE DISECCIÓN DE HUESO TEMPORAL Y CIRUGÍA DE OÍDO MEDIO

Fecha: Del 4 al 7 de mayo.  
Lugar: Madrid.

### CURSO BÁSICO DE DISECCIÓN DE HUESO TEMPORAL

Fecha: 6 y 7 de mayo.  
Lugar: Madrid.

### III CURSO DE CIRUGÍA ENDOSCÓPICA NASOSINUSAL BÁSICA, ABORDAJES EXPANDIDOS Y SEPTOPLASTIA ENDOSCÓPICA

Fecha: 7 y 8 de mayo.  
Lugar: Santander.

### VI CURSO DE PLANIFICACIÓN QUIRÚRGICA EN 3D EN ORL Y MANEJO DE IMÁGENES CON OSIRIX

Fecha: 7 y 8 de mayo.  
Lugar: Sevilla.

### 3º CURSO SOBRE VIDEOFLUOROSCOPIA DE LA DEGLUCIÓN OROFARÍNGEA

Fecha: 8 de mayo.  
Lugar: Madrid.

### II JORNADAS DE RESIDENTES DE LAS SOCIEDADES ANDALUZA Y EXTREMEÑA DE ORL Y PCF

Fecha: 8 y 9 de mayo.  
Lugar: Cáceres.

### XXXIV CONGRESO ANUAL SOCIEDAD VASCA DE ORL

Fecha: 8 y 9 de mayo.  
Lugar: Bilbao.

### REUNIÓN FORANA DE LA SCORL I PATOLOGÍA CÉRVICO-FACIAL

Fecha: 9 de mayo.  
Lugar: Vilafranca del Penedés.

### VI CURSO DE ANATOMÍA APLICADA A LOS ABORDAJES TRANSORALES DE LA FARINGE

Fecha: 20 y 21 de mayo.  
Lugar: Badalona y Bellaterra.

### OTOGRAVIA 2020 Y CURSO DE DISECCIÓN DEL TEMPORAL

Fecha: Del 20 al 23 de mayo.  
Lugar: Granada.

### XVII CONGRESO DE LA ASOCIACIÓN ESPAÑOLA DE AUDIOLOGÍA (AEDA)

Fecha: Del 21 al 23 de mayo.  
Lugar: Granada.

### I CURSO DE DISECCIÓN: CIRUGÍA ENDOSCÓPICA NASOSINUSAL

Fecha: 21 y 22 de mayo.  
Lugar: Madrid.

### 8<sup>TH</sup> INTERNATIONAL HANDS-ON COURSE INTRODUCTION TO ROBOTICS IN HEAD AND NECK SURGERY

Fecha: 28 y 29 de mayo.  
Lugar: Granada.

### XV CONGRESO AMORL

Fecha: 29 de mayo.  
Lugar: Madrid.

### XXIII JORNADA ASTURIANA DE OTORRINOLARINGOLOGÍA

Fecha: Junio.  
Lugar: Riaño (Langreo).

### X CURSO EN CONCEPTOS PRÁCTICOS EN CIRUGÍA ENDOSCÓPICA NASOSINUSAL

Fecha: 2 y 3 de junio.  
Lugar: Valladolid.

### XXI REUNIÓN DE PRIMAVERA DE LA SECCIÓN DE RINOLOGÍA, ALERGOLOGÍA Y BASE DE CRÁNEO ANTERIOR DE LA SEORL

Fecha: 3 y 4 de junio.  
Lugar: Valladolid.

### XXVIII CONGRESO DE LA SOCIEDAD ORL DE CASTILLA Y LEÓN, CANTABRIA Y LA RIOJA

Fecha: Del 4 al 6 de junio.  
Lugar: Valladolid.

### XXIV REUNIÓN ANUAL DE LA SOCIEDAD CASTELLANO MANCHEGA DE ORL

Fecha: 5 y 6 de junio.  
Lugar: Ciudad Real.

### XXXI CURSO PRÁCTICO DE DISECCIÓN, MICROCIROLOGÍA ENDONASAL, Y CIRUGÍA ENDOSCÓPICA RINOSINUSAL

Fecha: 11 y 12 de junio.  
Lugar: Barcelona.

### VII CURSO SOBRE SAOS

Fecha: Del 11 y 13 de junio.  
Lugar: Madrid.



Para más información consulte la agenda de cursos y congresos en nuestra web:  
[www.gaesmedica.com/es-es](http://www.gaesmedica.com/es-es)

**CEIG** Centro de Estudios e Investigación GAES

### **XLVIII REUNIÓN ANUAL DE LA SOCIEDAD GALLEGA DE ORL Y PATOLOGÍA CÉRVICO-FACIAL**

Fecha: 12 de junio.  
Lugar: Ferrol.

### **31 REUNIÓN ANUAL DE LA SOCIEDAD CANARIA DE ORL Y CIRUGÍA DE CABEZA Y CUELLO**

Fecha: 13 de junio.  
Lugar: Las Palmas.

### **XIV CURSO DE CIRUGÍA ENDOSCÓPICA NASOSINUSAL (CENS)**

Fecha: Del 16 al 19 de junio.  
Lugar: Sevilla.

### **THE CHALLENGE OF RHINOPLASTY; FROM BEGINNER TO MASTER (AVANZADO)**

Fecha: 19 de junio.  
Lugar: Madrid.

### **IX CURSO DE AUDIOLOGÍA**

Fecha: Del 24 al 26 de junio.  
Lugar: Sevilla.

### **I CURSO DE PATOLOGÍA ORL BAROTRAUMÁTICA Y DISBÁRICA**

Fecha: Del 24 al 30 de junio.  
Lugar: Palma de Mallorca.

### **132 CURSO DE MICROCIRUGÍA DEL OÍDO Y DISECCIÓN DEL HUESO TEMPORAL**

Fecha: Del 1 al 3 de julio.  
Lugar: Barcelona.

### **XXXI BÁRÁNY SOCIETY MEETING**

Fecha: Del 6 al 9 de septiembre.  
Lugar: Madrid.

### **71 CONGRESO NACIONAL SEORL-CCC**

Fecha: Del 15 al 18 de octubre.  
Lugar: Madrid.

## **CONGRESOS Y CURSOS INTERNACIONALES**

### **ALEMANIA**

#### **ENDONASAL RHINOPLASTY-STATE OF THE ART 2020: THE REGENSBURG COURSE**

Fecha: 8 y 9 de mayo.  
Lugar: Regensburg.

### **HNO2020: 91<sup>ST</sup> ANNUAL MEETING OF THE GERMAN SOCIETY OF OTOLARYNGOLOGY-HEAD AND NECK SURGERY**

Fecha: Del 20 al 23 de mayo.  
Lugar: Berlín.

### **BÉLGICA**

#### **11<sup>TH</sup> INTERNATIONAL SYMPOSIUM ON OBJECTIVE MEASURES IN AUDITORY IMPLANTS**

Fecha: Del 9 al 12 de septiembre.  
Lugar: Antwerp.

### **CANADÁ**

#### **TRI 2020 CONFERENCE**

Fecha: Del 21 al 23 de mayo.  
Lugar: Vancouver.

### **EEUU**

#### **179<sup>TH</sup> MEETING OF THE ACOUSTICAL SOCIETY OF AMERICA**

Fecha: Del 11 al 15 de mayo.  
Lugar: Chicago.

#### **AAFPRS ADVANCES IN RHINOPLASTY 2020**

Fecha: Del 14 al 17 de mayo.  
Lugar: Miami.

#### **AAO-HNSF (AMERICAN ACADEMY OF OTOLARYNGOLOGY-HEAD AND NECK SURGERY) 2020**

Fecha: Del 13 al 16 de septiembre.  
Lugar: Boston.

### **FRANCIA**

#### **ESPO 2020 15<sup>TH</sup> CONGRESS OF THE EUROPEAN SOCIETY OF PEDIATRIC OTORHINOLARYNGOLOGY**

Fecha: Del 25 al 28 de mayo.  
Lugar: Marsella.

### **GRECIA**

#### **ERS 2020 CONGRESS OF THE EUROPEAN RHINOLOGIC SOCIETY IN COLLABORATION WITH ISIAN AND IRS**

Fecha: Del 25 al 25 de junio.  
Lugar: Thessaloniki.

### **ISLANDIA**

#### **34<sup>TH</sup> CONGRESS OF THE NORDIC ASSOCIATION OF OTOLARYNGOLOGY**

Fecha: Del 10 al 13 de junio.  
Lugar: Reykjavik.

### **ITALIA**

#### **LATERAL SKULL BASE SURGERY DISSECTION, LECTURES AND LIVE SURGERY**

Fecha: Del 11 al 13 de mayo.  
Lugar: Verona.

#### **HANDS-ON COURSES IN... MIDDLE EAR AND LATERAL SKULL BASE SURGERY**

Fecha: Del 29 de junio al 2 de julio.  
Lugar: Piacenza.

### **POLONIA**

#### **WCA 2020: XXXV WORLD CONGRESS OF AUDIOLOGY**

Fecha: 19 y 20 de abril.  
Lugar: Varsovia.

### **PORTUGAL**

#### **I BRAGA OTOTOLOGY**

Fecha: Del 20 al 24 de abril.  
Lugar: Braga.

#### **67º CONGRESO DE LA SOCIEDAD PORTUGUESA DE ORL Y XVIII CONGRESO LUSO-ESPAÑOL DE ORL**

Fecha: Del 1 al 3 de mayo.  
Lugar: Viseu.

### **REINO UNIDO**

#### **EAONO 2020 (EUROPEAN ACADEMY OF OTOTOLOGY AND NEURO-OTOTOLOGY)**

Fecha: Del 2 al 4 de septiembre.  
Lugar: Londres.

### **REPÚBLICA DOMINICANA**

#### **37<sup>TH</sup> PAN AMERICAN OTORHINOLARYNGOLOGY CONGRESS**

Fecha: Del 7 al 10 de junio.  
Lugar: Punta Cana.

### **SUIZA**

#### **SWISS HEAD & NECK DISSECTION COURSES HANDS-ON CADAVER WORKSHOPS**

Fecha: Del 27 al 30 de mayo.  
Lugar: Berna.

# JUNTOS PARA LIDERAR EL CUIDADO DE LA SALUD AUDITIVA

GAES y Amplifon unen sus fuerzas para avanzar a tu lado



## Soluciones auditivas integrales

### Audífonos y servicios de audiología

- Más de 750 centros auditivos
- Los mejores profesionales siempre a tu lado
- Servicios especializados

### Implantes auditivos y electromedicina

- Implantes Cocleares
- Implantes Oteointegrados
- Implante Activo de Oído Medio

### Centro de estudios e investigación GAES (CEIG)

- Colaboración en la organización de congresos, cursos y symposiums
- Comité Científico de GAES
- Premio de la Fundación GAES Solidaria