

CASO CLÍNICO 1

MENINGITIS AGUDA BACTERIANA DEBIDA A UNA OTITIS MEDIA

DRES. DE LAS HERAS MI, ESPEJO B, SÁNCHEZ A, GARCÍA GIRALDA M. HOSPITAL COMARCAL DE BAZA (GRANADA).

La complicación por una meningitis debe sospecharse ante un paciente con otitis media aguda o patología crónica del oído medio y mastoides, que presente sintomatología de afectación intracraneal como irritabilidad, somnolencia, cefalea persistente, fiebre y vómitos; síntomas indicativos de hipertensión craneal (edema de papila ocular) o focalidad neurológica.

DESCRIPCIÓN DEL CASO

Paciente varón de 50 años, fumador de 1 paquete al día, que acude a urgencias porque en el contexto de una otitis aguda derecha, 10 días antes y a pesar de tratamiento antibiótico, comienza a los pocos días con cefalea holocraneal, fotofobia, náuseas con vómitos y fiebre alta.

Exploración: CyO, BEG, eupneico, perfundido. TA 130/75, T^º 37° C, FC 82, spO₂ 98%. ACR normal. Abdomen blando, depresible sensible en f.i.d. sin peritonismo. No edemas ni signos de TVP. Rigidez de nuca leve sin focalidad neurológica.

- Hemograma: leucocitos 21.100 con PMN 92%, resto normal.
- Bioquímica: glucosa 164, urea 59, creatinina 1'15, EFG 67, PT-albúmina bajas, calcio-fósforo en límite bajo, GGT 105, CK 1399, LDH 369, sodio 131, PCR 37, resto normal incluida TSH.
- Coagulación: normal con Fbg 550.
- GSV: pH 7'50, pCO₂ 33, CO₃ 25.
- Orina: proteinuria y hematuria, no ITU.
- RX de tórax: normal.
- RX cervical: rectificación de lordosis.
- TAC craneal: sin alteraciones de la densidad del parénquima cerebral ni cerebeloso, engrosamiento mucoso de ambos senos maxilares, ocupación de oído medio derecho y de celdillas mastoideas derechas por material densidad partes blandas.
- PUNCIÓN LUMBAR: LCR: leucocitos 480, PMN 80%, glucosa 52, PT 142.
- Hemocultivos: positivos a neumococo.
- Cultivo de LCR: positivo a neumococo, sin problemas de resistencias. Valoración por ORL: tímpano derecho edematoso enrojecido. Se realizó drenaje timpánico con colocación de tubo de ventilación tipo diábolo.

Evolución y comentarios: Inicialmente cursó tórpidamente por cefalea de perfil postural con o sin vómitos, que van mitigando con tratamiento sintomático y

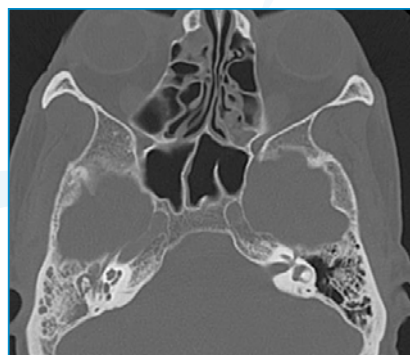

FIGURA 1: Corte axial tomográfico con ocupación de caja timpánica y mastoides derecha.




FIGURA 2: Corte tomográfico coronal a nivel de caja timpánica.

progresión del antibiótico con ceftriaxona y vancomicina. Alta tras 10 días de tratamiento intravenoso. No precisa punción de control.

DISCUSIÓN

Las complicaciones intracraneales se relacionan con mayor frecuencia con procesos infecciosos de tipo agudo en la infancia (otitis media aguda, mastoiditis aguda), mientras que en la edad adulta se relaciona mayoritariamente con procesos crónicos (otitis media crónica con o sin colesteatoma). La extensión de la infección, y por tanto la génesis de complicaciones, se lleva a cabo por tres rutas posibles: a través de vías anatómicas preformadas, como la ventana redonda, dehiscencias óseas

congénitas o postraumáticas; abriéndose camino erosionando hueso por medio de la inflamación, el tejido de granulación o la presencia de un colesteatoma; o finalmente mediante el sistema venoso que irriga la zona.

Las complicaciones se pueden clasificar en intratemporales extracraneales: mastoiditis, petrositis, parálisis facial, laberintitis y fístulas laberínticas. Y complicaciones intracraneales: meningitis, abscesos intracraneales, extradurales, cerebrales, empiema subdural, tromboflebitis del seno sigmoideo, hidrocefalia otógena.

El diagnóstico mediante punción lumbar mostrará pleocitosis y elevación del número de proteínas. Suelen acompañarse de un descenso de las cifras de glucosa en el líquido cefalorraquídeo. El aislamiento de gérmenes patógenos sería posible en las producidas por complicaciones de otitis, no ocurriendo si la meningitis fuera de causa inflamatoria reactiva (meningitis aséptica) o vírica. Los agentes microbianos aislados con mayor frecuencia son *Streptococcus pneumoniae* y *Haemophilus influenzae* tipo b.

El tratamiento antibiótico se realiza con cefalosporinas de tercera generación, con adición de vancomicina en algunas terapias.

La presencia de otitis media aguda o supurada en este contexto, obliga a la realización de una miringotomía timpánica para drenar el foco, el material obtenido puede tener utilidad diagnóstica para

identificar el agente causal. Dependiendo del estado y la afectación otológica se requerirán otras medidas como la mastoidectomía, en caso de mastoiditis con osteítis o timpanomastoidectomía si se identificara un colesteatoma, que se realizarían tan pronto como el estado del paciente permitiera la intervención.

En cuanto al *Streptococcus pneumoniae* es una coco gram positivo. Aerobio y anaerobio facultativo. Catalasa negativo, hemolítico. Es casi exclusivo del ser humano. Es agente causal de neumonía, meningitis (segundo agente causal tras el meningococo), septicemia, artritis, sinusitis y otitis media, sobre todo en los extremos de la vida (niños y adultos > 65 años), también son población de riesgo los inmunodeprimidos, alcohólicos, diabéticos y asplénicos.

En la actualidad existen tres vacunas: PCV 7 (vacuna antineumocócica conjugada), protege contra 7 cepas de bacterias neumocócicas; PCV13 (vacuna antineumocócica conjugada), contra 13 cepas; PPSV23 (vacuna antineumocócica polisacárida), protege contra 23.

Los CDC recomiendan la vacunación a las siguientes personas, todos los adultos de 65 años o más, los adultos de 19 a 64 años que tengan ciertas afecciones: enfermedades crónicas (enfermedades crónicas cardíacas, hepáticas, renales o pulmonares, así como diabetes y alcoholismo), inmunodepresión (VIH/SIDA, cáncer o asplénismo), con implantes cocleares o pérdida de LCR, y fumadores.

BIBLIOGRAFÍA

- J. R. Gras Albert, M. L. Papí Zamora, M. Úbeda Muñoz, J. Lafarga Vázquez. Complicaciones intracraneales de las otitis. Acta Otorrinolaringol Esp 2001; 52: 15-20.

- Pérez Izquierdo A, Santaolalla F. Complicaciones intracraneales otógenas. ORL-DISP 1994; 6: 220-225.

- Santa Cruz Ruiz S, Muñoz Herrera A. Manejo de un caso de tromboflebitis de seno lateral. ORLDISP 1997; 3: 93-96.

- Pérez Obon R, Fernández Liesa J. Absceso cerebral como complicación de la otitis crónica. Acta Otorrinolaringol Esp 1994; 45: 107-110.

- Ayudarte Tapia F, Poch Broto J. Complicaciones endocraneales del colesteatoma del oído medio. Acta Otorrinolaringol Esp 1987; 38: 337-341.

- Ortiz P, González E. Revisión actual de los abscesos cerebrales como complicación de los procesos infecciosos ORL. Acta Otorrinolaringol Esp 1984; 35: 393-406.