

CASO CLÍNICO 2

FLEMÓN HIPOFARÍNGEO IATROGÉNICO

DRES. PÉREZ TORRES C¹, CARROQUINO LÓPEZ J².

¹SERVICIO DE OTORRINOLARINGOLOGÍA, HOSPITAL UNIVERSITARIO DE CEUTA (CEUTA).

²SERVICIO DE ANESTESIOLOGÍA, HOSPITAL UNIVERSITARIO DE CEUTA (CEUTA).

DESCRIPCIÓN DEL CASO

Paciente varón de 13 años que acude a urgencias hospitalarias por cuadro de odinofagia, fiebre y malestar general, con dificultad para ingesta de alimentos líquidos y sólidos. Como único antecedente de interés una intervención quirúrgica 5 días antes de criptorquidia bajo anestesia general en un centro hospitalario privado. La madre refiere que tras la intervención el paciente refirió algia faríngea, la cual se ha ido incrementando en los días siguientes hasta tener que acudir a urgencias.

EXPLORACIÓN FÍSICA

En el momento de la exploración ORL se visualiza edema en región hipofaríngea, así como en repliegue aritenopiglótico derecho con hipomotilidad de la cuerda vocal derecha. A la palpación cervical algia difusa en hemicuello derecho, sin palparse masa alguna.

PRUEBAS DIAGNÓSTICAS

Analítica de sangre constata leucocitosis $12,9 \times 10^9/L$ y una neutrofilia de 74,4% ($9,52 \times 10^9/L$).

Ante la sospecha de flemón/absceso región hipofaríngea se realiza TAC región cervical con contraste intravenoso donde se visualiza: engrosamiento-aumento de partes blandas afectando al pliegue aritenopiglótico derecho, obliterando parcialmente el seno piriforme. El engrosamiento se extiende sobre el espacio paralaríngeo derecho y sobre el muro posterior faríngeo. Toda la zona engrosada presenta de forma muy sutil disminución de la densidad en áreas irregulares. La luz laríngea y traqueal no se ven comprometidas (figura 1).

TRATAMIENTO

Tras el diagnóstico de flemón región hipofaríngea se pauta tratamiento intravenoso con amoxicilina-clavulámico 1 gr, metilprednisolona 60 mgr, omeprazol 40 mgr y paracetamol 1 gr. A las 48 horas y ante la no mejoría del cuadro e inicio de sangrado a través de cavidad oral, se realiza nueva nasofibrolaringoscopia, en la cual se visualiza disminución del edema que permite ver cuerpo extraño transparente adherido a pared posterior faríngea.

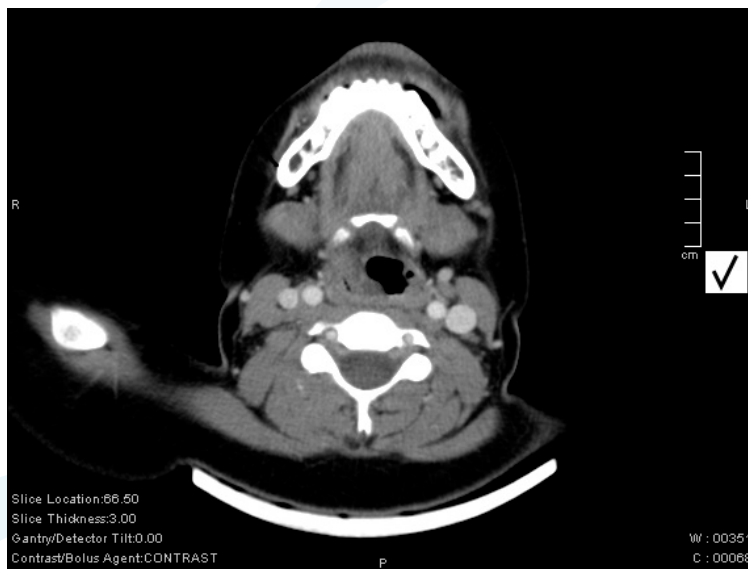

FIGURA 1: TAC cervical con contraste.

Se realiza laringoscopia directa urgente bajo anestesia general con intubación orotraqueal para la retirada del cuerpo extraño de plástico circular, el cual se encuentra impactado en las paredes laterales de hipofaríngea produciendo una herida incisa sangrante en la mucosa faríngea (figura 2).

El cuerpo extraño es identificado como un plástico adhesivo perteneciente a electrodos de electrocardiograma (figura 3).

DISCUSIÓN

Los cuerpos extraños faríngeos son, por lo general, fáciles de diagnosticar y tratar. Pueden verse tanto en los niños como en los adultos, relacionándose normalmente con la ingesta de alimentos, aunque cualquier cuerpo extraño es posible; la voluntariedad o no de la ingestión y la edad del paciente, condicionan en gran medida el tipo. Se localizan principalmente en la región amigdalina (66%), seguido por vallécula y tercio posterior de la lengua (7%) y la hipofaríngea (senos piriformes y región retrocricoides) (7%).

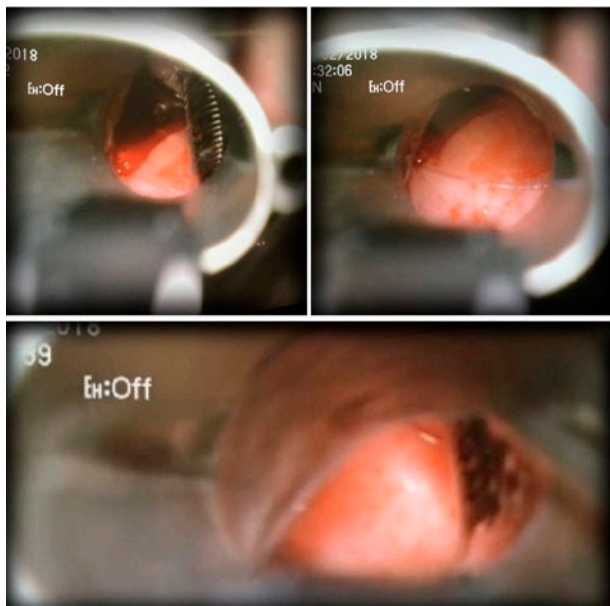


FIGURA 2: Laringoscopia directa bajo anestesia general.

Generalmente la presencia de cuerpos extraños en la faringe produce dolor faríngeo que aumenta con la deglución. Aunque si el cuerpo extraño es grande y está en tercio superior de esófago el paciente presentará disfagia total, mucho dolor, babeo y regurgitación total. Si el cuerpo extraño es laríngeo el paciente presentará disfonía, accesos de tos y dependiendo del tamaño y la localización del mismo puede incluso presentar disnea.

Para el diagnóstico de cuerpo extraño en faringe es muy importante una correcta anamnesis. Si el paciente puede localizar la molestia a punta de dedo, y lo define como sensación de pinchazo que se acentúa con la deglución, la sospecha de presencia de cuerpo extraño es alta. Por el contrario, si el paciente no es capaz de localizar el punto concreto, sino que lo refiere como molestia difusa en una zona amplia, la sospecha de que el cuerpo extraño esté realmente disminuye.

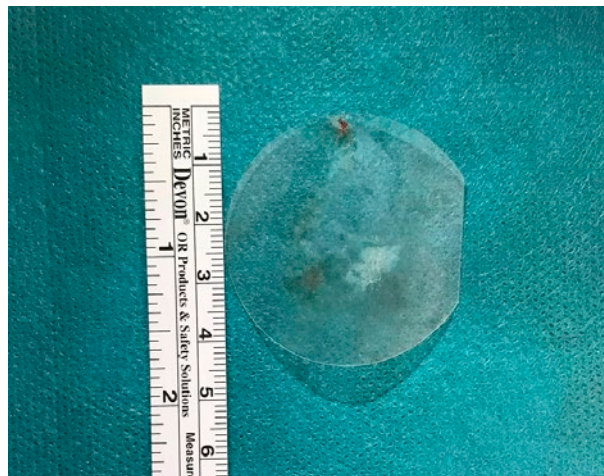


FIGURA 3: Cuerpo extraño circular de plástico duro (4 cm aprox.).

Pueden ser un incidente anodino o provocar complicaciones graves. Dentro de las complicaciones de un cuerpo extraño faríngeo se encuentran la perforación de la pared mucosa faríngea, la impactación del cuerpo extraño dentro de la laringe o el desplazamiento dentro del esófago, pudiendo comprimir la vía aérea y causar obstrucción, el absceso cervical y la mediastinitis.

En el caso que nos ocupa tanto las características del objeto (plástico transparente adherido a la pared faríngea) como el hecho de que la impactación sucediera de forma iatrogénica, y en el transcurso de una intervención quirúrgica bajo anestesia general, retrasó su diagnóstico. Con casi toda certeza, acabara alojado en la hipofaringe al adherirse este plástico a la mascarilla laríngea, impregnada en lubricante, usada en la ventilación del paciente durante dicha cirugía.

BIBLIOGRAFÍA

- Martínez Vidal A, et al. Cuerpos extraños de faringe. Otorrinolaringología básica, Ergon eds, 1988: 268-69.
- Malard O, Beauvillain de Montreuil C. Cuerpos extraños y perforaciones de la faringe. Encycl Med Chir. Otorhinolaryngologie1998. 20-620-A-10: 1-3.

- Álvarez de Cózar F, Martínez Vidal A, De la Hoz Bel M. Cuerpos extraños en ORL. Urgencias ORL. Lab Menarini 1999: 127-36.

- Rodríguez H, Passali GC, Gregori D, et al. Management of foreign bodies in the airway and esophagus. Int J Pediatr Otorhinolaryngol. 2012; 76 Suppl 1:84-91.